

## گزارش یک مورد پلی کیستیک سینوس هر دو کلیه همراه با ادم متناوب مانس پوبیس

دکتر علیرضا حاکمی<sup>۱</sup>، دکتر مرضیه مهاجری<sup>۲</sup>

### چکیده

بیماری پلی کیستیک سینوس کلیه نادر، دو طرفه و سیر آن خوش خیم است. معمولاً بعد از دهه پنجم عمر ظاهر می شود. در این بیماری کیست ها عمدتاً منشأ لنفاوی دارد. ممکن است این کیست ها همراه با التهاب، سنگ یا انسداد باشند. در این بیماری کیست ها بر عکس کلیه مولتی کیستیک و پلی کیستیک که در کورتکس واقع می شوند درناحیه سینوس کلیه قرار دارند. ضرورت گزارش این مورد، نادر بودن آن و قابلیت افتراق آن از سایر ضایعات کیستیک و همچنین همراهی آن با ادم مانس پوبیس می باشد که در منابع در دسترس ذکری از آن به میان نیامده است. در این مقاله یک مورد کیست های متعدد سینوس هر دو کلیه با ادم متناوب مانس پوبیس گزارش می شود. بیمار خانمی ۲۴ ساله است که همراه با درد خفیف فلانک ها و ادم متناوب مانس پوبیس مراجعه نموده و مورد بررسی اورولوژیک و ژنیکولوژیک قرار گرفته است. پس از بررسی های بعمل آمده در نهایت تشخیص کیست های متعدد سینوس هر دو کلیه داده شده است. بیماری سیر خوش خیمی داشته و بیمار پس از بیوپسی فعلاً تحت نظر می باشد.

**واژه های کلیدی:** کیست کلیه، کیست سینوس کلیه، ادم مانس پوبیس

۱- مؤلف مسئول: استادیار اورولوژی دانشکده پزشکی - دانشگاه آزاد اسلامی واحد مشهد

۲- استادیار زنان و زایمان دانشکده پزشکی - دانشگاه آزاد اسلامی واحد مشهد

## مقدمه

بیماری پلی کیستیک سینوس کلیه نادر و دو طرفه بوده و سیر آن خوش خیم است. معمولاً بعد از دهه پنجم عمر ظاهر می شود. در این بیماری کیست ها عمدتاً منشأ لنفاوی دارد. ممکن است این کیست ها همراه با التهاب، سنگ یا انسداد باشند. این بیماری با سایر ضایعات کیستیک قابل افتراق است [۱].

کیست های پری پلوئیک و پاراپلوئیک را بهتر است به کیست های ساده ای که دارای منشأ پارانشیمال بوده و در مجاورت سینوس کلیه قرار دارند اطلاق نمود. کیست های کورتیکال ممکن است یکطرفه یا دوطرفه باشند و در کورتکس کلیه دیده می شوند [۲].

این بیماری را باید از لیپوماتوزیس سینوس کلیه، بیماری توبروس اسکلروز، بیماری Von-Hippel و کیست های اکتسابی افتراق داد [۳].

تنها بررسی قابل توجه توسط ولاناواریت<sup>۱</sup> و همکاران در سال ۱۹۸۳ انجام شد که یک گروه ۳۲ نفری از کیست های متعدد دو طرفه سینوس کلیه را شامل می شد. از این گروه فقط پنج مورد تحت اکسپلوراسیون قرار گرفتند [۴].

در گزارش حاضر یک مورد کیست های متعدد سینوس هر دو کلیه با ادم متناوب مانس پوبیس در یک خانم ۲۴ ساله گزارش می شود.

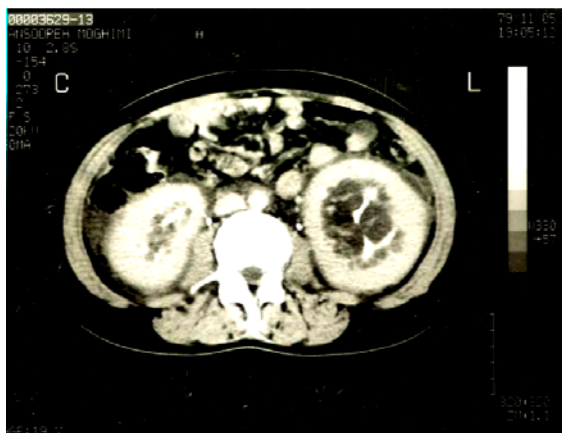
## گزارش مورد

مورد گزارش شده خانمی است ۲۴ ساله، اهل زاهدان، ساکن مشهد و خانه دار که چهار سال قبل ازدواج نموده است. در اواسط بهمن ماه ۱۳۷۹ با ادم، قرمزی واضح مانس پوبیس و درد فلانک ها (عمدتاً در سمت چپ) مراجعه نمود، ادم ناحیه پوبیس برای اولین بار دو روز قبل از مراجعه شروع شده ولی درد مبهم و دائمی فلانک ها از یک سال قبل وجود داشته است. ضمن تجویز آنتی بیوتیک به متخصص زنان معرفی گردید که معاینه ژنیکولوژیک نرمال گزارش شد. طی سه روز ادم فروکش نموده ولی یک ماه پس از اولین

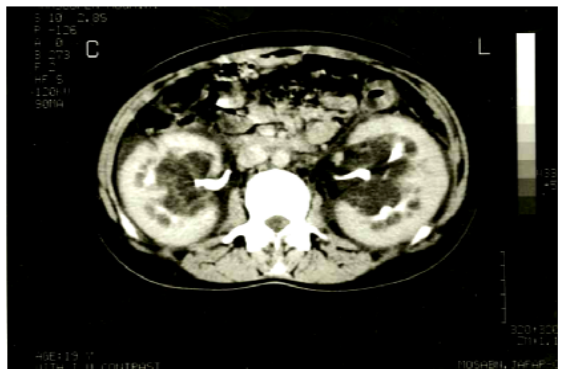ویزیت، بیمار با ادم مجدد ناحیه پوبیس و درد فلانک ها مراجعه نمود. از بیمار آنالیزو کشت ادرار، سونوگرافی کلیه ها، مثانه، رحم، تخمدان ها درخواست گردید، آزمایشات و سونوگرافی رحم، تخمدان ها و مثانه نرمال ولی در سونوگرافی کلیه ها، کیست های متعدد سینوس هر دو کلیه و بزرگی دو طرفه کلیه ها گزارش گردید. بدنال آن در آزمایشات کارکرد کلیه و IVP بزرگی کلیه ها، کشیدگی و افزایش طول انفاندیولوم در هر دو کلیه بخصوص سمت چپ مشهود بود.

ترشح کلیه ها نرمال و علایم انسداد و اتساع در کالیس ها و لگنچه رؤیت نشد. در سی تی اسکن کلیه ها که با تزریق ماده حاجب انجام شد وجود کیست های متعدد سینوس هر دو کلیه بدون هیچگونه کیستی در پارانشیم کلیه ها به تأیید رسید. پارانشیم کلیه ها توسط کیست های سینوس به سمت کورتکس رانده شده بود (شکل ۱ و ۲).

شکل ۱. تصویر سی تی اسکن شکمی



شکل ۲. تصویر سی تی اسکن شکمی



<sup>1</sup> Vela- Navarreate

کیست های کشف شده در کلیه های این بیمار مانند اکثر موارد گزارش شده دو طرفه و متعدد [۲] بود ولی با توجه به بررسی های انجام شده در آنها سنگ گزارش نشده است. کیست های کلیه چپ این بیمار مانند سایر موارد مشخص تر بود. نکته مهم و قابل توجه در این بیمار وجود ادم دوره ای ناحیه سوپراپوبیک و مانس پوبیس می باشد که در منابع و گزارشات موجود اشاره ای به آن نشده است [۵].

### منابع

- 1-Grantham JJ, Nair V, Winklhofer F. Cystic Disease of Kidney. In: The kidney. Brenner BM, editor. 6<sup>th</sup> ed, 2000: 1724.
- 2-Kavoussi LR, Novick AC, Parting AW, Peters CA. Campbell's Urology. 7<sup>th</sup> ed. Philadelphia: W.B Saunders, 2002: 1937-8.
- 3-Androulakakis PA, Kirayiannis B, Deliveliotis A. The parapelvic renal cyst. A report of 8 cases with parapelvic emphasis on diagnosis and management. Br J Urol. 1980 Oct; 52(5): 342-4.
- 4-Vela-Navarrete R, Garcia Robledo A. Polycystic disease of the renal sinus: structural characteristics. J Urol. 1983 Apr; 129(4):700-3.
- 5-Thomsen HS, Levine E, Meilstrup JW, Van Slyke MA, Edgar KA, Barth JC, et al. Renal cystic diseases. Eur Radiol. 1997; 7(8): 1267-75.

بیمار در اوایل اردیبهشت ماه ۱۳۸۰ با ادم شدید ناحیه ژنیتال و سوپراپوبیک، درد فلانک ها و آسیت مجدداً مراجعه نمود که در بیمارستان آریای مشهد بستری و از همکاران در رشته های مختلف مشورت بعمل آمد. با احتمال وجود آنومالی های عروقی سونوگرافی داپلر رنگی کلیه ها انجام شد که نرمال بود. آزمایشگاه مایع آسیت پونکسیون شده را ترانسودا گزارش نمود. در شهریور ماه ۱۳۸۰ جهت تأیید تشخیص به بیمارستان شهید لبافی نژاد تهران معرفی گردید. بیمار تحت اکسپلوراسیون و بیوپسی یکطرفه قرار گرفت که نتیجه پاتولوژی انژیوماتوزیس (Angiomatosis) گزارش گردید. در حال حاضر حال عمومی بیمار خوب و آزمایشات کارکرد کلیه ها نرمال و بیمار تحت نظر است.

### بحث

بیماری پلی کیستیک سینوس هر دو کلیه نادر و سیر آن خوش خیم است. منشأ اکثر آنها عروق لنفاوی است [۱]. بطوری که در گزارش حاضر نیز وجود ادم دوره ای مانس پوبیس و آسیت بر لنفاوی بودن منشأ آن دلالت دارد. گزارش آنژیوماتوزیس در پاتولوژی نیز آن را تایید می کند. انسداد عروق لنفاوی یکی از تئوری های ایجاد کننده این کیست ها است و بهبودی علایم پس از انجام بیوپسی شاید به علت تخلیه لنفاوی از طرق دیگر (وریدی - لنفاوی) باشد. اتساع عروق لنفاوی در آسیب شناسی تحت عنوان آنژیوماتوزنزیس گزارش می شود [۲]. روش های تصویر برداری نظیر سونوگرافی، نفرتوموگرافی، سی تی اسکن، MRI, IVP و اسکن رادیونوکلئید برای نشان دادن کیست های کلیه مفید هستند. می توان این کیست ها را از لیپوماتوزیس کلیه افتراق داد. ممکن است این بیماری زمینه فامیلی داشته باشد ولی در بیمار گزارش شده سابقه بیماری پلی کیستیک در خانواده وی وجود نداشت. در IVP کشیدگی انفاندیبولوم ها مشاهده گردید که در بیمار گزارش شده نیز این عارضه ایجاد شده بود.