

گزارش یک مورد آسیب عصب اولنار پس از عمل جراحی پیوند بای پس عروق کرونری

دکتر هرمز آیرملو^۱، دکتر ناصر صفایی^۲، دکتر نصرا... مقامی پور^۳

^۱نویسنده مسئول: استادیار مغز و اعصاب دانشکده پزشکی دانشگاه علوم پزشکی تبریز E-mail: ayromlouh@tbzmed.ac.ir
^۲استادیار جراحی قلب ^۳دستیار جراحی قلب دانشگاه علوم پزشکی تبریز

چکیده

درگیری عصب اولنار دومین علت شایع مونونوروپاتی موضعی است. عصب اولنار شامل الیاف حرکتی و حسی است که از ریشه های C_8T_1 منشأ گرفته و مسیر خود را در تنه تحتانی و طناب داخلی شبکه بازویی طی می کند. تظاهرات درگیری این عصب از درد ناحیه آرنج و پارستزی متناوب دست تا اختلال حسی مشخص، لاغری و ضعف عضلات دست و ایجاد دست چنگالی متفاوت است. آسیب عصب اولنار در ناحیه آرنج به طور شایع پس از اعمال جراحی یا بیهوشی عمومی ایجاد می شود (به خصوص در بیماران با جراحی پیوند بای پس عروق کرونری). بیمار معرفی شده، آقای است ۶۵ ساله که پس از عمل جراحی پیوند بای پس عروق کرونری دچار آسیب عصب اولنار سمت چپ گردیده است. در مطالعه الکترودیآگنوستیک ضایعه دمیلیزان منتشر عصب اولنار با ارجحیت در ناحیه آرنج همراه با دژنراسیون اکسونال ثانوی وجود داشت، بنابراین قرار دادن آرنج در وضعیت مناسب برای جلوگیری از عوارض عصبی این اعمال جراحی پیشنهاد می شود.

واژه های کلیدی: نوروپاتی عصب اولنار، عمل جراحی پیوند بای پس کرونری، الکترودیآگنوستیک

تاریخ وصول: ۸۳/۲/۱۶ درخواست اصلاحات نهایی: ۸۳/۵/۱۸ پذیرش: ۸۳/۹/۷

مقدمه

درگیری عصب اولنار دومین علت شایع مونونوروپاتی موضعی است. این عصب شامل اعصاب حسی و حرکتی است که از ریشه های C_8T_1 ناشی می شود و در تنه تحتانی و طناب داخلی شبکه بازویی طی مسیر می کند. این عصب حس انگشت پنجم، قسمت داخلی انگشت چهارم، حس برجستگی هیپوتنار و قسمت پشتی داخلی دست را تأمین می کند. شاخه حرکتی آن به عضلات فلکسور کاپری اولناریس و فلکسور عمقی انگشتان چهارم و پنجم، عضلات برجستگی هیپوتنار دست، لومبریکال های سوم و چهارم، بین استخوان های کف دستی و پشت دستی، فلکسور کوچک انگشت شست و اداکتور کوچک انگشت شست عصب دهی می کند [۱].

در اعمال جراحی همراه با بیهوشی عمومی (جراحی پیوند بای پس عروق کرونری، آرتروپلاستی لگن، اعمال جراحی شکم و قفسه سینه) این عصب به طور شایع در آرنج درگیر می شود. زمان دقیق آسیب این عصب دقیقاً معلوم نیست و محل دقیق آسیب در آرنج به وضعیت قرار گیری بازو ارتباط مستقیمی ندارد ولی در بیشتر مطالعات شایع ترین محل درگیر ناودان کوندیلر ذکر شده است [۲]. در مطالعه حاضر به آقای ۶۵ ساله اشاره می شود که پس از عمل جراحی پیوند بای پس عروق کرونری دچار ضایعه مسیر عصب اولنار چپ شده است. در بررسی الکترودیآگنوستیک آسیب منتشر عصب اولنار با تمرکز بیشتر در ناحیه آرنج و تغییرات اکسونال ثانوی وجود داشت.

شرح حال بیمار

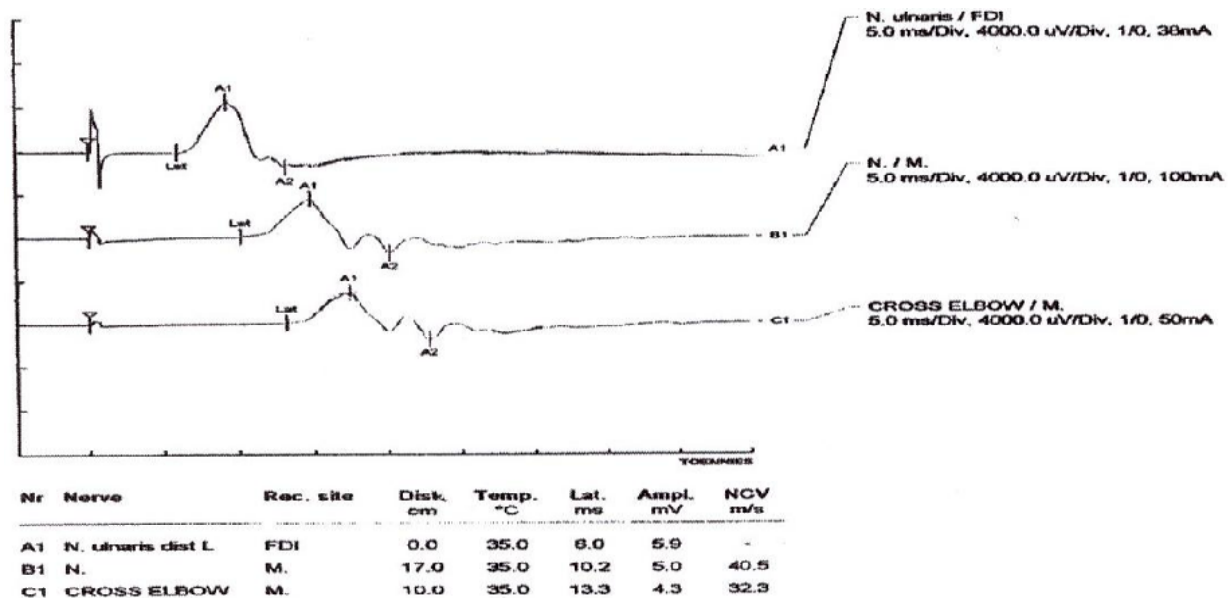
بیمار آقای ۶۵ ساله است که به علت درگیری عروق کرونر تحت عمل جراحی پیوند بای پس عروق کرونر^۱ قرار گرفت. بلافاصله پس از بیداری از بیهوشی، بیمار متوجه درد شدید از نوع پارستتیک در قسمت داخلی دست چپ با انتشار به ساعد می شود. این درد ادامه داشته و چند هفته بعد بیمار دچار ضعف همراه با آتروفی عضلات دست چپ می شود.

در معاینه عصبی دو ماه پس از شروع علائم بیمار اختلال حسی در ناحیه کف دستی و پشت دستی داخلی چپ و نیز انگشتان چهارم و پنجم داشت و حس داخل و خارج انگشت چهارم متفاوت بود. از نظر معاینه قدرت عضلانی ضعف چهار پنجم در عضلات بین انگشتی خلفی دست چپ^۲ و ابداکتور انگشت پنجم^۳ وجود داشت و آتروفی در همین عضلات مشهود بود، همچنین عضله فلکسور کاری اولناریس^۴ در دست چپ ضعف بسیار جزیی داشت. بیمار از هیچ گونه درد گردن شاکی نبود و سابقه ای نداشت. سایر معاینات عصبی اندام های فوقانی و تحتانی طبیعی بود.

در مطالعه الکترودیآگنوستیک که چهار ماه بعد از شروع ضایعه عصبی انجام شد کاهش سرعت و کاهش دامنه پتانسیل های حرکتی^۵ عصب اولنار سمت چپ گزارش گردید که این کاهش سرعت در مطالعه سگمنتال ناحیه آرنج بارزتر بود (شکل شماره ۱). از نظر پتانسیل های حسی^۶ دامنه اولنار سمت چپ در انگشت پنجم کاهش بارز داشت، همچنین در مطالعه الکترومیوگرافی^۷ تغییرات نوروژنیک مزمن در عضلات بین استخوانی اول، ابداکتور انگشت کوچک و فلکسور کاری اولناریس دیده شد که با فعالیت های خودبخود عضلانی از نوع فیبریلاسیون همراه بود. تشخیص الکترودیآگنوستیک بیمار ضایعه دمیلینیزان منتشر عصب اولنار با تمرکز در ناحیه آرنج با تغییرات آکسونال ثانوی بود.

بحث

عوارض عصبی پس از عمل جراحی پیوند بای پس عروق کرونری شایع هستند [۳]. در مطالعه شاول^۸ و همکاران در ۶۱٪ از ۳۱۲ بیمار با پیوند بای پس عروق



شکل شماره ۱. مطالعه سگمنتال آرنج بیمار با کاهش سرعت در عصب اولنار

⁵Compound Muscle Action Potential

⁶Sensory Nerve Action Potential

⁷Electromyography

⁸Shaw

¹ Coronary Artery Bypass Graft

² Fifs Dorsal Interosseus

³ Abductor Digiti Minimi

⁴ Flexor Carpi Ulnaris

فلکسور کارپی اولناریس در آسیب کوبیتال به طور شایع دیده نمی شود، ولی باید متذکر شد که در ۱۰٪ افراد شاخه حرکتی این عضله از بالای کانال اپی کوندیل جدا می شود، بنابراین الکترومیوگرافی این عضله همیشه کمک کننده نیست. از روش های مهم افتراق این دو درگیری می توان به روش های تحریکی سگمنتال با فواصل کوتاه تحریکی اشاره کرد [۹]. با این روش ها می توان به محل درگیری عصب اولنار در ناحیه آرنج پی برد. دو پدیده کاهش سرعت و یا بلوک هدایت نسبی یا کامل در پیدا کردن محل آسیب به طور دقیق کمک کننده می باشد. از روش های دیگر می توان به طولانی شدن تاخیر دیستال عضله فلکسور کارپی اولناریس و اختلال هدایت حسی در سگمان آرنج تا مچ نسبت به سگمان مچ دست انگشت اشاره کرد.

در سایر مطالعات انجام شده نیز ۷ مورد معرفی شده که همگی ۶۵ ساله می باشد، لذا بر طبق منابع سن شایع درگیری عصب اولنار در اعمال جراحی ۶۵ سالگی است [۷]. محل درگیری مورد گزارش شده در ناحیه آرنج قرار داشت و با در نظر گرفتن ابتدای عضله فلکسور کارپی اولناریس محل برقراری آسیب عصب ناحیه مدیال اپی کوندیل می باشد. آمار آسیب در درگیری این قسمت بیشتر از نواحی پایین تر از آرنج است [۲]. از درگیری های شایع دیگر اندام فوقانی در بیماران با اعمال جراحی پیوند بای پس کرونر می توان به آسیب شبکه بازویی اشاره کرد که شایع ترین محل در آن درگیری قسمت تحتانی شبکه (در تنه تحتانی یا طناب داخلی) می باشد [۹]. افتراق بالینی آسیب عصب اولنار و شبکه بازویی گاهی بسیار سخت است جهت این افتراق با انجام مطالعه هدایت عصبی و الکترومیوگرافی می توان محل آسیب را مشخص نمود به طوری که شواهد درگیری اعصاب مدیان و رادیال در بررسی هدایت عصبی و یا در الکترومیوگرافی درگیری عضلات مربوط به این دو عصب ضایعه شبکه بازویی را مطرح می کند. در مورد بیمار معرفی شده نیز در الکترومیوگرافی نشانه ای از درگیری عضلات مربوط به اعصاب مدیان یا رادیال که در آسیب شبکه بازویی مبتلا می گردند وجود نداشت، همچنین کاهش سرعت

کرونر عوارض عصبی وجود داشت، ولی عوارض جدی که منجر به ناتوانی شدید باشند فقط در ۴ بیمار (۱/۳٪) دیده شد. در این مطالعه اختلال اعصاب محیطی در ۱۲٪ بیماران وجود داشت [۴].

در مطالعه لدرمن^۱ و همکاران [۵] در ۴۲۱ بیمار تحت عمل جراحی بای پس کرونری ۶۲ بیمار (۱۳٪) عوارض جدید عصب محیطی داشتند که از این تعداد ۲۳ نفر در شبکه بازویی، ۱۳ نفر در عصب صافنوس، ۸ نفر در پروئثال مشترک و ۵ نفر آسیب عصب اولنار داشتند. ۶ نفر آسیب عصب فرنیک، ۵ نفر آسیب طناب صوتی یک طرفه، یک نفر با سندرم هورنر ایزوله و یک نفر آسیب عصب فاسیال داشت.

در مطالعه سیفر^۲ و همکاران از ۵۳ بیمار تحت عمل جراحی ۲۰ نفر شواهد درگیری حسی یا حرکتی عصب اولنار [۶]. همچنین در مطالعه واتسون^۳ و همکاران در بیماران با جراحی کرونری در ۸٪ اندام های فوقانی بیماران شواهد آهستگی در هدایت عصب اولنار در ناحیه آرنج دیده شد [۷].

ضایعات عصبی اولنار در ناحیه آرنج بعد از اعمال جراحی با بیهوشی عمومی بسیار دیده می شود ولی ممکن است در مراحل اولیه بعد از عمل تشخیص داده نشود [۲]. زمان دقیق شروع علائم عصبی مشخص نیست ولی محل آسیب بیشتر به وضعیت بعد از عمل عصب اولنار یا قرارگیری عصب در تخت جراحی ارتباط مستقیم دارد. بیشترین محل درگیری ناودان کوندیلار داخلی یا کانال کوبیتال توصیف شده است [۸]. در مجموع فشار بازو به محل لبه فلزی تحت عمل موجب فشار عصب اولنار در این محل می گردد. اختلاف ضایعات عصب اولنار در ناحیه کوندیلار و تونل کوبیتال گاهی مشکل می باشد و در مواردی جهت اقدام جراحی نیاز به افتراق این دو ناحیه وجود دارد. در کل در آسیب های کانال کوبیتال شواهد تغییر شکل مفصل آرنج وجود ندارد در حالی که در موارد کوندیلر داخلی این دفورمیتی به طور شایع دیده می شود. ابتدای عضله

¹ Lederman

² Seyfer

³ Watson

جدول ۱. مکانیسم و روش های مختلف جلوگیری از آسیب اعصاب محیطی در جراحی پیوند بای پس عروق کرونری

پیشگیری	مکانیسم پیشنهادی	آسیب عصبی
کاهش کشش جناغی در وضعیت پایین تر، ممکن است با برداشت شریان پستانانی داخلی از طریق توراکوسکوپی کم گردد.	کشیدگی و فشار عصبی حین کشش جناغی (کانولاسیون ورید ژوگولرداخلی)	پلکسوپاتی براکیال
جلوگیری از فشار موضعی بازو و سایر مراقبت های ناودان بازویی	وضعیت قرار گیری بازو که منجر به آسیب عصب اولنار می گردد.	نوروپاتی اولنار
مراقبت عصب فرنیک حین عمل و فلج قلبی گرم	هیپوترمی ناشی از یخ برای فلج قلبی (همچنین شاید ناشی از کشش)	فلج عصب فرنیک

coronary artery bypass graft surgery. Postgraduate Med J 2003 Feb; 79(928): 84-6.

4- Shaw PJ, Bates D, Carlidge NE. Early Neurological complications of coronary artery bypass surgery. BMJ. 1985 Nov; 291(6506): 1384-7.

5-Lederman RJ, Beur AL, Hansen MR, Furlan AJ. Loop FD, Losgrove DM, et al. Peripheral nervous system complications of coronary artery bypass graft surgery. Ann Neurol 1982; 12(3): 297-301.

6-Seyfer AE, Grammer NY, Bogumill GP, Provost JM, chandry V. Upper extremity neuropathies after cardiac surgery. J Hand Surg 1985 Jan; 10(1): 16-9.

7- Watson BV, Merchant RN, Brown WF. Early postoperative ulnar neuropathies following coronary artery bypass surgery. Muscle Nerve 1992 Jun; 15(6): 701-5.

8-Warner MA, Warner DO, Harper GM, Schroeder DR, Moxson PM. Ulnar neuropathy in surgical patients. Anesthesiology 2000 Feb; 90(2): 613-5.

9-Shin J. Oh. Clinical Electromyography: Nerve conduction studies. 3th ed. Philadelphia: Lippincott Williams and Wilkins; 2003: 635-643.

10-Krarup C, Sethi RK. Idiopathic brachial plexus lesion with conduction block of the ulnar nerve. Electroencephalogr Clin Neurophysiol. 1989 Mar; 72(3):259-67.

11-Cruz- Martinez A, Armijo A, Feroso A, Moraleda S, Mate I, Marin M. Phrenic nerve conduction study in demyelinating neuropathies and open heart surgery. Clin Neurophysiol 2000 May; 111(5): 821-5.

12-Jellish WS, Martucci j, Blakerman B and Hudson E. Somatosensory evoked potential, monitoring of the brachial plexus to predict nerve injury during internal mammary artery harvest. J Cardiothorac Vasc Anesth 1994 Agu; 8(4): 398-403.

13- Bagdatoglu C, Saray A, Surucu HS, Ozturk H, Tamer L. Effect of trapidil in ischemia/reperfusion injury pf peripheral nerves. Neurosurgery. 2002; 51(1): 212-9.

هدایت در ناحیه آرنج چپ بیمار به راحتی درگیری موضعی عصب اولنار را تایید کرد، البته در برخی گزارشات آسیب همزمان شبکه بازویی با بلوک هدایتی عصب اولنار در ناحیه آرنج مطرح شده است [۱۰].

جهت کنترل درگیری های عصبی به خصوص در ناحیه شبکه بازویی در اکثر منابع اخیر به مانیتورینگ الکتروفیزیولوژیک هدایت عصبی تا ناحیه شبکه بازویی اشاره گردیده است که بهترین روش آن مانیتورینگ پتانسیل برانگیخته حسی پیکری^۱ می باشد [۱۱،۱۲].

برای پیشگیری از این عوارض عصبی در حین اعمال جراحی پیوند بای پس عروق کرونر می توان به جلوگیری از فشار موضعی روی عصب اولنار به خصوص در تماس با لبه تخت عمل جراحی و کاهش کشش حین عمل بر روی شبکه بازویی اشاره کرد (جدول ۱).

همچنین در مطالعات اخیر شواهدی از تاثیر مثبت ترکیبی به نام تراپیدیل^۲ یک داروی گشاد کننده عروق کرونری، در آسیب ناشی از ایسکمی اعصاب محیطی در حین اعمال جراحی بدست آمده است [۱۳] بنابراین ممکن است با استفاده از این ترکیب از بروز عوارض عصبی فوق جلوگیری کرد.

منابع

- 1- Merlevede K, Theys P, Hces J. Diagnosis of ulnar neuropathy: a new approach. Muscle Nerve 2000 Apr; 23(4): 478-81.
- 2-Aminoff MJ. Electromyography in clinical practice 3th ed. New York: Churchill Livingstone ;1998: 427-8.
- 3-Chong AY, Clarke CE, Dimitri WR, Lip GY. Brachial plexus injury as an unusual of

¹ Somatosensory Evoked Potential

² Traidil