

معرفی یک مدل استاندارد شده ایجاد ایسکمی مغزی موضعی برای

ارزیابی ضایعات و ادم مغزی در موش سوری

دکتر حمداله پناهپور^۱، دکتر نیکلاس پلسنیلا^۲

^۱ نویسنده مسئول: استادیار گروه فیزیولوژی دانشگاه علوم پزشکی اردبیل، ایران E-mail: Panahpour.h@gmail.com

^۲ استاد و محقق دانشگاه لودویک ماکسیمیلیان مونیخ، آلمان

چکیده

زمینه و هدف: سکنه مغزی یکی از علل عمده مرگ و معلولیت در انسان می باشد و هر ساله میلیونها انسان از این بیماری رنج می برند. استفاده از مدل‌های حیوانی سکنه مغزی نقش مهمی در شناسایی مکانیسمها و عوامل دخیل در پاتوفیزیولوژی سکنه مغزی و ارائه روشهای درمانی جدید دارند. هدف از این مطالعه تلاش در جهت کاهش محدودیت‌های تکنیک‌های قبلی و معرفی مدلی استاندارد با میزان موفقیت بالا و آمار مرگ و میر کم برای مطالعات ایسکمی مغز می باشد.

روش کار: در این تحقیق تعداد ۵۶ عدد موش سوری نر از نژاد C57/BL6 در چهار گروه مورد مطالعه قرار گرفتند. موش ها با روش بیهوشی استنشاقی با استفاده از ایزوفلوران و مخلوط اکسیژن و نیتروس اکساید بیهوش شدند. ایسکمی موضعی مغز با استفاده از تکنیک انسداد شریان میانی مغز توسط نخ نایلون پوشیده از سلیکون ایجاد شد. هدایت نخ در مسیر عروقی با کمک ثبت مداوم جریان خون موضعی مغز صورت گرفت. ۲۴ ساعت پس از ایسکمی حیوانات از نظر اختلالات حرکتی نورولوژیک با استفاده از آزمون ویژه ای مورد ارزیابی قرار گرفتند. جهت تعیین حجم ضایعه مغزی ۱۲ برش از سطوح مختلف مغز تهیه شده و پس از رنگ آمیزی با استفاده از سیستم آنالیز تصویری ویژه ای مورد ارزیابی قرار گرفتند. برای ارزیابی شدت ادم ایجاد شده از تعیین محتوی آب بافت مغز استفاده شد.

یافته ها: در حیوانات گروه شاهد اختلال حرکتی یا ضایعه مغزی مشاهده نشد. حیوانات گروه ایسکمیک اختلالات حرکتی شدیدی نشان دادند (نمره آزمون نورولوژیک $0.25 \pm 0.3/3$). میزان حجم ضایعه مغزی ایجاد شده در نیمکره چپ این گروه $0.9/9 \pm 85/2$ میلی‌متر مکعب بود که 47% آن در نواحی زیر قشری می باشد. بروز ایسکمی، محتوی آب نیمکره چپ مغز در گروه ایسکمیک را افزایش داد که بطور معنی داری از نیمکره سالم مغز در همین گروه و نیمکره های مغز گروه شاهد بیشتر بود ($0.29 \pm 0.83/1$; $P < 0.05$). میزان موفقیت تکنیک در ایجاد ایسکمی $97/6\%$ و میزان مرگ و میر $4/21\%$ بود.

نتیجه گیری: این مدل می تواند با ضریب موفقیت بالا، مرگ و میر کم و دامنه تغییرات پایین حجم ضایعه مغزی برای مطالعات ایسکمی موضعی مغز در موش سوری مورد استفاده قرار گیرد. مدل آزمایشگاهی حاضر شرایط کنترل شده و استانداردی را جهت مطالعه مکانیسمهای مؤثر در توسعه ضایعه ایسکمیک مغز و ادم مغزی متعاقب آن و همچنین ارائه مداخلات درمانی جدید فراهم می کند.

واژه های کلیدی: ایسکمی مغز، ادم مغزی، موش سوری، مدل استاندارد شده ایسکمی مغزی

مقدمه

توقف دائمی یا موقت جریان خون به قسمتی از مغز در اثر انسداد شریانی سبب بروز سکته مغزی می شود. سکته مغزی با مرگ و میری حدود ۳۰٪ یکی از مهمترین عوامل مرگ و معلولیت در جوامع صنعتی است [۱] و تاکنون در مان مؤثری برای آن پیدا نشده است [۲]. امروزه مدل‌های حیوانی ایسکمی مغزی با هدف ایجاد سکته مغزی آزمایشگاهی مشابه آنچه در انسان رخ می دهد، جهت مطالعه پاتوفیزیولوژی این بیماری و ارائه استراتژیهای درمانی جدید بکار گرفته می شوند. مزیت این مدلها آن است که امکان ایجاد ایسکمی مغزی تحت شرایط استاندارد و کنترل متغیرهایی چون شدت، زمان و موقعیت ایسکمی را فراهم می کند [۳]. مدل‌های ایجاد ایسکمی مغزی شامل مدل‌های موقت و دائمی می باشند [۴]. برای ایجاد ایسکمی موضعی مغز از روشهای مختلفی چون انسداد دائمی شریان میانی مغز از طریق باز کردن جمجمه [۵] یا تزریق مواد آمبولیک در شریان کاروتید مشترک یا شریان میانی مغز [۶، ۷، ۳] استفاده شده است. اما میزان مرگ و میر بالا [۸]، روش جراحی پیچیده و تغییرات وسیع در اندازه و موقعیت ضایعه مغزی کاربرد این مدلها را در مطالعات ایسکمی مغزی محدود کرده است [۴].

در سال ۱۹۸۶، کویزومی^۱ و همکارانش روش جدیدی جهت ایجاد ایسکمی موضعی مغز در موش صحرایی معرفی کردند. در این مدل انسداد برگشت پذیر شریان میانی مغز با استفاده از یک نخ نایلون (چهار صفر) پوشیده شده با سلیکون ایجاد شد [۹].

^۱ Koizumi

^۲ Longa

لونگا بود [۱۱] هر چند با محدودیتهایی چون مشکل بودن تهیه نخ مخصوص و احتمال ایجاد لخته همراه بود [۹، ۱۱، ۳]. بلایف^۳ و همکارانش برای ایجاد ایسکمی با روش داخل عروقی از نخ نایلون ضخیم تر (سه صفر) با پوشش پلی - ال - لیزین استفاده کردند [۱۲]. این محققین حجم ضایعه بزرگتری را در مطالعه خود گزارش کردند.

در همین رابطه مدل‌های ایجاد ایسکمی مغزی در موش سوری نیز بطور پیشرونده ای جهت مطالعه پاتولوژی و درمان ایسکمی مغزی بکار گرفته می شوند. از مزایای عمده مدل‌های موش سوری به موش صحرایی می توان به امکان تهیه گونه های موش سوری با تغییرات ژنتیکی اشاره کرد که مطالعات مولکولی در این رابطه را آسانتر می سازد. علاوه بر این تهیه موش سوری هزینه کمتری نسبت به موش صحرایی نیاز دارد. مائو^۴ و همکارانش [۱۳] مدل‌های ایجاد ایسکمی بطور موقت و دائمی در موش سوری را مورد بررسی قرار دادند و مدل ایسکمی موضعی با انسداد موقت شریان میانی مغز را جهت این مطالعات مناسب دانستند هر چند بکارگیری نخ نایلون بدون پوشش سلیکون در این مطالعه احتمال آسیب عروق مغزی و خونریزی مغزی را افزایش داد. این محققین بکارگیری جریان سنج لیزری جهت ثبت جریان خون موضعی مغز در طول آزمایش را در افزایش موفقیت تکنیک با اهمیت دانستند.

بطور کلی آمار مرگ و میر بالا در حیوانات مورد مطالعه، انسداد ناکامل شریان و ناتوانی در ایجاد ایسکمی و میزان متغیر حجم ضایعه مغزی ایجاد شده در ناحیه ایسکمیک از معایب روشهای فوق می باشد. مطالعات متعددی در جهت کاهش این مشکلات صورت گرفته است [۱۴، ۱۵] اما هنوز تکنیک کاملی در این زمینه پیشنهاد نشده است. در این مطالعه با

^۳ Belayev

^۴ Mao

مخصوص به سطح استخوان گیجگاهی جمجمه در سمت چپ متصل شد (۲ میلیمتر خلفی و ۷ میلیمتر جانبی نسبت به bregma) [۱۸]. جریان خون موضعی در محدوده خونرسانی شریان میانی مغز بطور مداوم در طول آزمایش ثبت شده و کاهش آن به زیر ۲۰٪ مقادیر پایه بعنوان شاخص انسداد شریان میانی مغز و شروع دوره ایسکمی تلقی شد (شکل ۱). برای ایجاد ایسکمی، شریان میانی مغز با استفاده از تکنیک انسداد داخل عروقی بصورت موقت مسدود شد. برای اینکار از نخ نایلون (هشتت صفر از نوع اتیلون ساخت شرکت Ethicon آلمان) پوشیده از سلیکون که در زیر میکروسکوپ و با روش خاصی آماده شده بود استفاده شد. برش طولی در قسمت میانی جلو کردن حیوان ایجاد شده و شریان کاروتید مشترک چپ و شاخه خارجی آن با گره نخ بخیه مسدود گردید. شریان کاروتید داخلی با استفاده از یک میکروکلمپ بطور موقت مسدود شده و نخ آماده شده با ایجاد برش کوچکی به داخل آن وارد شد. اطراف محل ورود نخ با یک گره نخ بخیه بسته شد تا از خونریزی به دنبال برداشتن میکروکلمپ جلوگیری شود. پس از برداشتن میکروکلمپ نخ مخصوص در داخل شریان کاروتید داخلی به سمت محل انشعاب شریان میانی مغز در حلقه ویلیس به جلو رانده شد تا زمانی که جریان خون موضعی ثبت شده از طریق جریان سنج لیزری به کمتر از ۲۰٪ مقدار پایه کاهش یابد. این امر انسداد شریان میانی مغز را تأیید می کرد. در ادامه کار محل زخم بخیه شده و حیوان از بیهوشی بیدار شده و به قفس انتقال می یافت. ۶۰ دقیقه پس از شروع ایسکمی، طی یک بیهوشی کوتاه مدت نخ مخصوص از مسیر عروقی خارج شده و جریان خون دوباره در ناحیه ایسکمیک برقرار می شد.

ارزیابی اختلالات حرکتی نورولوژیک ۲۴ ساعت پس از پایان ایسکمی حیوانات از نظر بروز اختلالات حرکتی ناشی از ایسکمی مورد ارزیابی قرار

در نظر گرفتن خصوصیات کلی مطالعات قبلی تلاش شده است تا ضمن برطرف کردن محدودیتهای روشهای قبلی به نحو قابل ملاحظه ای میزان موفقیت تکنیک را بالا برده و مرگ حیوانات مورد مطالعه کاهش یابد. همچنین با بررسی اجمالی مطالعات گذشته تلاش شده است تا آزمون کاملی جهت ارزیابی اختلالات حرکتی نورولوژیک پس از ایسکمی طراحی و معرفی شود.

روش کار

در این مطالعه از موش سوری نر (C57/BL6) با محدوده وزنی ۲۵-۱۸ گرم برای انجام تمامی آزمایشات استفاده شد. حیوانات دسترسی آزادانه به آب و غذای مخصوص داشتند. آزمایشات بر اساس آئین نامه تحقیقاتی تصویب شده توسط ایالت باواریای شمالی آلمان انجام شد.

روش جراحی

ایسکمی موضعی مغز با انسداد شریان میانی مغز با استفاده از روش پلسنیلا^۱ و همکاران [۱۷،۱۶] به شرح زیر ایجاد شد. ابتدا القاء بیهوشی با استفاده از ایزوفلوران (ساخت شرکت Forene Abbot آلمان) ۴٪ انجام شده و برای ادامه بیهوشی در طی جراحی از ایزوفلوران ۱/۵٪ به همراه مخلوط نیتروس اکساید (۷۰٪) و اکسیژن (۳۰٪) از طریق ماسک صورت مورد استفاده قرار گرفت. با استفاده از یک سیستم کنترل فیدبکی دمای بدن، درجه حرارت رکتال حیوان در محدوده 37 ± 0.5 درجه سانتیگراد حفظ شد. جریان خون موضعی مغز در نیمکره چپ مغز در تمامی حیوانات با استفاده از جریان سنج لیزری (ساخت شرکت Primed سوئد) کنترل شد. برای این منظور از یک پروب فیبروپتیک قابل انعطاف با قطر ۰/۵ میلیمتر استفاده شد. پس از کنار زدن عضله تمپورال، نوک پروب با استفاده چسب

¹ Plesnila

گیری شده و نتایج بصورت درصد حجم ضایعه کل مغزی بیان شد.

اندازه گیری ادم مغزی

در حیواناتی که جهت ارزیابی ادم مغزی ناشی از ایسکمی مورد مطالعه قرار گرفتند، ۲۴ ساعت پس از پایان ایسکمی مغزی حیوانات کشته شده و مغز حیوان به سرعت خارج شد. بخشهای پل مغزی، مخچه و پیاز بویایی جدا شده و نیمکره های سالم و ایسکمیک از هم جدا شدند. نمونه های بافت مغزی دو نیمکره در ظرفهای وزن شده مشخصی قرار داده شده و مجدداً وزن شدند تا وزن مرطوب آنها بدست آید. نمونه ها به مدت ۲۴ ساعت در دمای ۱۱۰ درجه در اوون نگهداری شدند و دوباره وزن شده و وزن خشک نمونه های بافتی تعیین شد. محتوی آب نیمکره های مغز بعنوان شاخص شدت ادم ایسکمیک مغزی با استفاده از رابطه زیر محاسبه شده و نتایج بصورت درصد بیان شد [۲۰].

$$100 \times \frac{\text{وزن مرطوب}}{\text{وزن خشک} - \text{وزن مرطوب}} = \text{محتوی آب مغز}$$

پروتکل تحقیق

حجم ضایعه مغزی و اختلالات حرکتی نورولوژیک ۲۴ ساعت پس از پایان دوره ایسکمی در دو گروه مورد مطالعه قرار گرفتند.

گروه ایسکمیک ($n = 14$): در این گروه ایسکمی مغزی با انسداد شریان میانی مغز به مدت ۱ ساعت ایجاد شد.

گروه شاهد ($n = 14$): در این گروه جراحی ناحیه گردن انجام شده و شریان کاروتید چپ و شاخه های آن از بافتهای اطراف جدا شدند اما انسداد شریان میانی مغز صورت نگرفت.

همچنین ادم ایسکمیک مغزی ۲۴ ساعت پس از پایان دوره ایسکمی در دو گروه دیگر از حیوانات شامل گروه ایسکمیک ($n = 14$) و گروه شاهد ($n = 14$) مورد ارزیابی قرار گرفت.

تجزیه و تحلیل آماری

گرفتند. برای اینکار از یک آزمون ویژه که قبلاً توسط پلسنیلا و همکاران توصیف شده است [۱۷] با ایجاد کمی تغییرات استفاده شد. در این آزمون به حیوانی که از نظر حرکتی طبیعی بوده و اختلال حرکتی نداشت نمره ۱ داده می شد. اگر به هنگام آویزان شدن حیوان از دم خم شدن پای جلو سمت مقابل ضایعه یا کاهش توانایی چنگ زدن در آن اندام مشاهده می شد نمره ۲ به حیوان تعلق می گرفت. حیوانی که قادر به حرکت خودبخودی در تمام جهات در حالت استراحتی بود ولی به هنگام کشیدن دم حرکت چرخشی نشان می داد، نمره ۳ دریافت می کرد. حیوانی که حرکت چرخشی خودبخودی در هر جهت نشان داد نمره ۴ دریافت می کرد. حیوانی که به سمت مقابل ضایعه تکیه زده و توانایی به پاخواستن (Righting Reflex) را از دست می داد نمره ۵ می گرفت و بالاخره حیوانی که هیچگونه فعالیت حرکتی خودبخودی نداشت نمره ۶ دریافت می کرد.

کمی سازی حجم ضایعه مغزی

۲۴ ساعت پس از برقراری مجدد جریان خون، حیوان زیر بیهوشی عمیق کشته شد. مغز حیوان خارج شده و با استفاده از پودر یخ خشک فریز شد. با استفاده از دستگاه کرایواستنت (ساخت شرکت Cryostat آلمان) از نقطه آغاز پیاز بویایی ۱۲ برش با ضخامت ۱۰ میکرومتر و با فاصله ۷۵۰ میکرومتر از مغز حیوان تهیه شد. برشهای تهیه شده از سطوح مختلف مغز با استفاده از رنگ Cresyl violet رنگ آمیزی شده و با یک دوربین دیجیتال متصل به میکروسکوپ از آنها تصاویر دیجیتال تهیه شد. با استفاده از یک نرم افزار آنالیز تصاویر (ساخت شرکت Olympus آلمان) سطوح ضایعه مغزی در برشها اندازه گیری شد [۱۷]. حجم ضایعه مغزی محاسبه شده و برای اصلاح اثر ادم مغزی بر اندازه گیریهای انجام شده حجم ناحیه سالم در نیمکره ایسکمیک از حجم نیمکره سالم کم شد [۱۹]. حجم ضایعه در نواحی زیرقشری مغز بطور جداگانه اندازه

داری بیشتر از گروه شاهد بود ($0.25 \pm 0.36/3$ ، $P < 0.001$) (شکل ۳).

ارزیابی حجم ضایعه مغزی

در برشهای مغزی حیوانات گروه شاهد هیچ ضایعه مغزی وجود نداشت. اما وقوع ایسکمی در مغز حیوانات گروه ایسکمیک ضایعه شدیدی با حجم $85/2 \pm$ میلیمتر مکعب در نیمکره چپ مغز ایجاد کرد که 53% آن در مناطق قشری مغز و 47% آن در نواحی زیر قشری ایجاد شده بود (شکلهای ۴ و ۵). بررسی نتایج آزمون نورولوژیک و میزان حجم ضایعه مغزی در حیوانات مورد مطالعه نشان می دهد که میان نمره آزمون نورولوژیک و حجم ضایعه مغزی رابطه مستقیمی وجود دارد. حیواناتی که نمره آزمون نورولوژیک بالاتری داشتند حجم ضایعه وسیعتری نیز داشتند در حالیکه حیوانات گروه شاهد فاقد ضایعه مغزی بوده و از نظر حرکتی نیز طبیعی بودند (شکل ۶). همچنین نتایج مطالعه نشان داد که میزان موفقیت تکنیک در ایجاد ایسکمی $97/6\%$ و میزان مرگ $4/21\%$ بود.

ارزیابی ادم مغزی

میزان محتوی آب نیمکره های چپ و راست مغز در

برای آنالیز آماری از نرم افزار آماری Sigma stat استفاده شد. برای مقایسه نتایج از آزمونهای آماری آنالیز واریانس و t-test استفاده شد و مقادیر $p < 0.05$ معنی دار تلقی شد. داده ها بصورت میانگین \pm خطای معیار استاندارد بیان شده است.

یافته ها


ثبت جریان خون موضعی مغز

در حیوانات گروههای ایسکمیک جریان خون موضعی مغز پس از وقوع انسداد شریان میانی مغز به زیر ۲۰ درصد مقدار پایه کاهش یافت و در طول دوره ۶۰ دقیقه ای ایسکمی تغییری نداشت اما در پایان این دوره و پس از خارج کردن نخ مخصوص از مسیر عروقی جریان خون بتدریج به نزدیک مقادیر پایه افزایش یافت (شکل ۲).

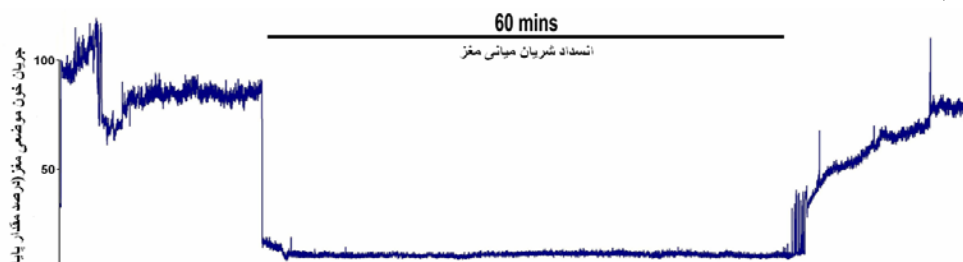
ارزیابی اختلالات حرکتی نورولوژیک

در حالیکه حیوانات گروه شاهد از نظر حرکتی طبیعی بوده و هیچگونه اختلال حرکتی نداشتند، ۲۴ ساعت پس از وقوع ایسکمی ۶۰ دقیقه ای اختلالات حرکتی شدیدی در حیوانات گروه ایسکمیک مشاهده شد و نمره آزمون نورولوژیک در این گروه بطور معنی

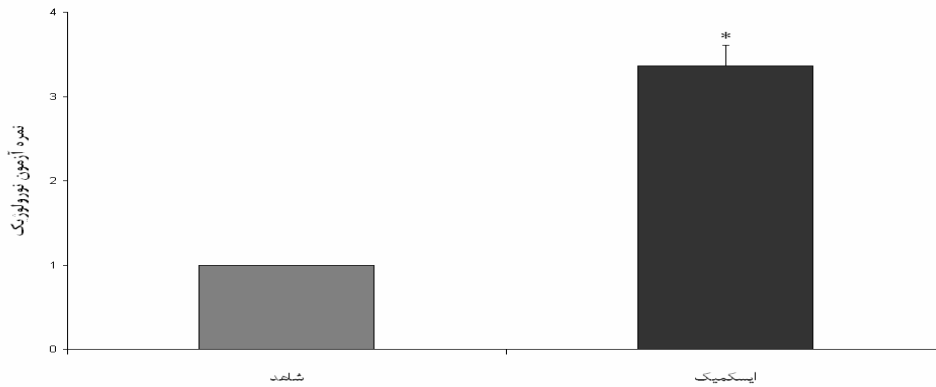
شکل ۱. ثبت جریان خون موضعی مغز با دستگاه جریان سنج لیزری. الف: زمان شروع دوره ایسکمی ب: زمان پایان دوره ایسکمی و برقراری مجدد جریان خون



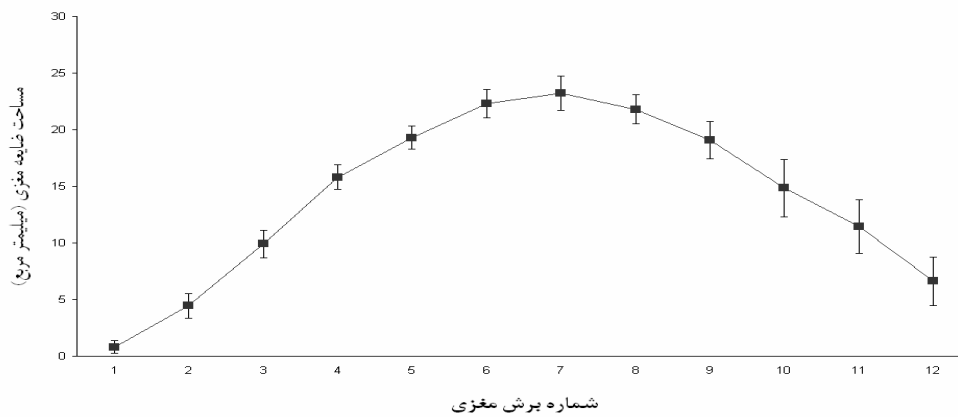
شکل ۲. منحنی مربوط به ثبت جریان خون موضعی مغز با لیزر داپلر فلومتر قبل از ایسکمی، بعد از انسداد شریان میانی مغز و پس از برقراری مجدد جریان خون



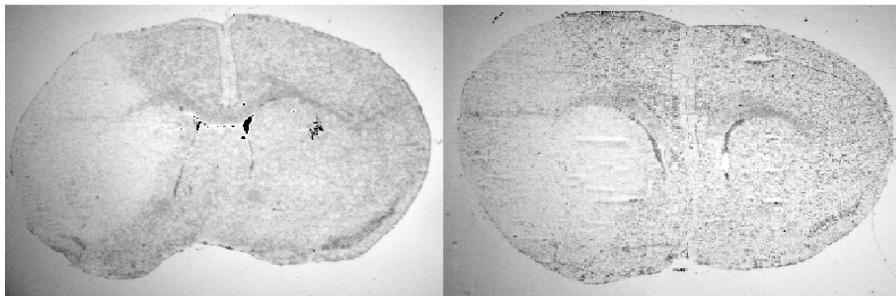
شکل ۳. نمره آزمون نورولوژیک در حیوانات گروه شاهد (n=14) و گروه ایسکمیک (n=14)، ۲۴ ساعت پس از وقوع ایسکمی مغزی (P < 0.001)



شکل ۴. مساحت ضایعه مغزی ایجاد شده در برشهای تهیه شده از سطوح مختلف مغز در حیوانات گروه ایسکمیک (n=14) ۲۴ ساعت پس از وقوع ایسکمی (۶۰ دقیقه)



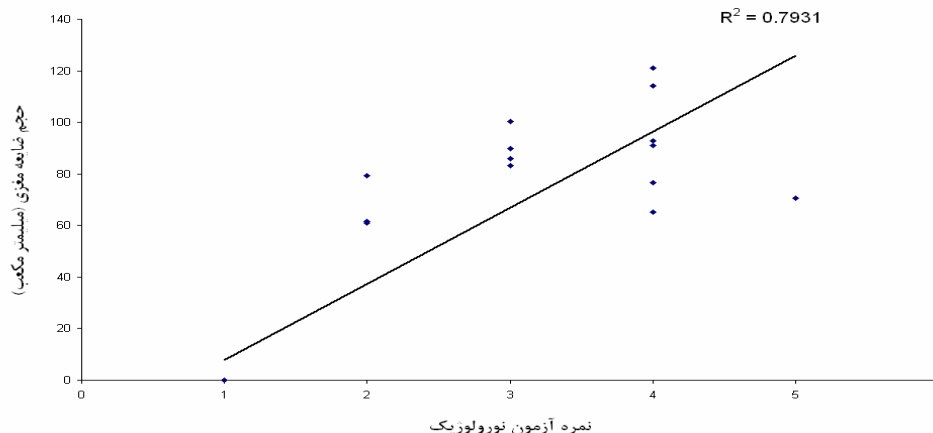
شکل ۵. نمونه ای از تصاویر برشهای مغزی تهیه شده از مغز موش سوری ۲۴ ساعت پس از ایسکمی (۶۰ دقیقه). منطقه سالم به رنگ تیره و ناحیه ایسکمیک به رنگ روشن مشاهده می شود



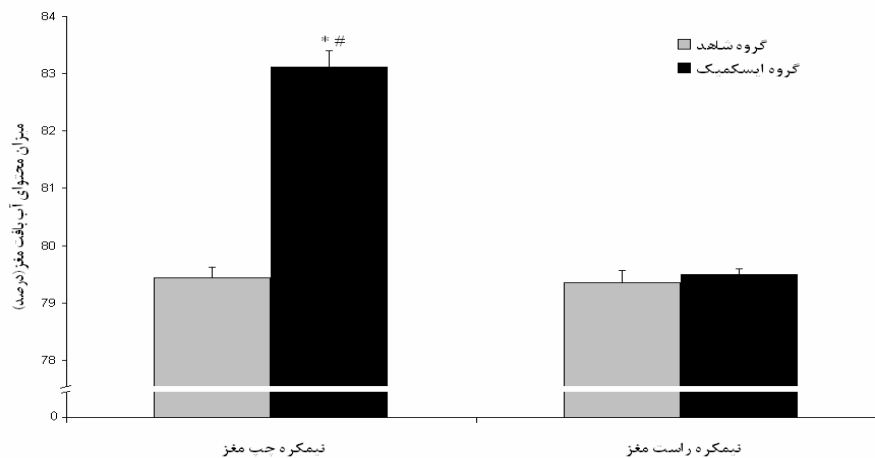
گروه شاهد و نیمکره سالم گروه ایسکمیک (1/±) ترتیب ۷۹/۵ درصد) بیشتر بود (P < 0.05). میزان محتوی آب بافت مغز در نیمکره راست (سالم) مغز گروه ایسکمیک تفاوت معنی داری با نیمکره های مغز گروه شاهد نداشت (شکل ۷).

گروه شاهد با هم تفاوت معنی داری نداشتند (به ترتیب ۷۹/۴ ± ۰/۱۸ درصد و ۷۹/۳ ± ۰/۲۲ درصد). وقوع ایسکمی، محتوی آب نیمکره چپ مغز را افزایش داده و ادم شدیدی را ایجاد کرد (۸۳/۱ ± ۰/۲۹ درصد). محتوی آب نیمکره چپ در گروه ایسکمیک بطور معنی داری از نیمکره های مغز

شکل ۶. ارتباط بین نمره آزمون نورولوژیک و حجم کل ضایعه مغزی در حیوانات مورد مطالعه (n=۲۸)



شکل ۷. محتوی آب بافت نیمکره های مغز در حیوانات گروه شاهد (n=۱۴) و گروه ایسکمیک (n=۱۴)، ۲۴ ساعت پس از وقوع ایسکمی مغزی (* نسبت به نیمکره چپ گروه شاهد، # نسبت به نیمکره راست همانگروه، P < ۰/۰۵)



بحث

سکته مغزی یکی از علل عمده مرگ و معلولیت در جوامع بشری است. متأسفانه یافته های پژوهشی در رابطه با درمان این بیماری به سبب پاتوفیزیولوژی پیچیده و دخالت عوامل سلولی و مولکولی متعدد محدود است و این امر درمان مؤثر این بیماری را مشکل می سازد. امروزه مطالعات وسیعی در جهت شناسایی عوامل مؤثر در توسعه آسیب ایسکمیک مغزی و معرفی روشهای درمانی جدید صورت می گیرد. همانند خیلی از بیماریها، مدل های حیوانی سکته مغزی نیز اهمیت بسیاری در شناسایی مکانیسمهای

پاتوفیزیولوژیک و ارائه استراتژیهای درمانی مؤثر دارند.

در مطالعات ابتدائی از روش باز کردن جمجمه برای انسداد شریان میانی مغز و ایجاد ایسکمی موضعی مغزی در حیوانات آزمایشگاهی استفاده شد [۶]. همچنین تکنیک تزریق عوامل آمبولیک در شریان کاروتید مشترک یا شریان میانی مغز نیز جهت ایجاد انسداد در شریان میانی مغز مورد استفاده قرار گرفته است [۷، ۳]. اما وجود مشکلاتی چون روش جراحی پیچیده، دامنه تغییرات وسیع در اندازه و موقعیت ضایعه مغزی کاربرد این مدلها را جهت مطالعه ایسکمی موضعی مغز محدود کرده است [۴].

موضعی مغز با جریان سنج لیزری جهت هدایت نخ و تعیین موقعیت مناسب آن جهت انسداد استفاده شد و کاهش جریان خون به زیر ۲۰٪ مقدار پایه بعنوان شاخص ایجاد انسداد کامل تلقی شد. این روش ضمن ایجاد اطمینان بسیار بالا از وقوع ایسکمی، احتمال خونریزی در اثر آسیب عروق و مرگ و میر حیوانات مورد مطالعه را به نحو مؤثری کاهش داد. در این مدل میزان موفقیت تکنیک در ایجاد ایسکمی ۹۷/۶٪ و میزان مرگ و میر حیوانات مورد مطالعه ۴/۲۱٪ بود. در مقایسه با سایر پژوهشها که میزان موفقیت در ایجاد ایسکمی در مدلها خود را به ترتیب ۸۶٪ [۲]، ۷۰٪ [۲۵] و ۶۶٪ [۲۶] گزارش کرده اند مدل مورد استفاده در این پژوهش افزایش قابل توجهی را در میزان موفقیت تکنیک نشان می دهد. در همین رابطه محققین دیگری نیز که از کنترل جریان خون موضعی مغز توسط جریان سنج لیزری جهت هدایت نخ و وقوع انسداد شریان میانی مغز در موش سوری [۱۳] و موش صحرایی [۲۲] کمک گرفتند، تأکید دارند که بکارگیری جریان سنج لیزری در کنترل ایجاد ایسکمی و تشخیص بروز خونریزی مغزی نقش تعیین کننده ای دارد.

در این مطالعه جهت تهیه برشهای مغزی از دستگاه Cryostat استفاده شد که امکان تهیه برشهای بسیار ظریف با ضخامت کم از نواحی مختلف مغز و با تعیین موقعیت با دقت بالا را فراهم می کند. این روش امکان ارزیابی شدت وقوع ضایعه ایسکمیک در نواحی مختلف مغز را فراهم می کند و دقت بسیار بالایی نسبت به روش تهیه برش با Brain Matrix دارد [۲۱، ۲۴].

ضایعات ناشی از ایسکمی مغز و برقراری مجدد جریان خون در حیوانات آزمایشگاهی با دامنه وسیعی از اختلالات حرکتی و حسی حرکتی همراه است که از آن جمله می توان به لرزش، فقدان هماهنگی حرکات و فلج نسبی اندامها اشاره کرد. آزمونهای مختلفی جهت ارزیابی این اختلالات پیشنهاد شده است [۳]. در

به دنبال معرفی تکنیک انسداد داخل عروقی شریان میانی مغز با یک نخ مخصوص مدلهای متنوعی با استفاده از نخهای نایلونی پوشیده از سلیکون [۹]، نخ نایلونی با سر گرد شده توسط حرارت [۱۰] و نخ نایلون پوشیده شده توسط پلی-ال-لیزین [۱۲] معرفی شدند. هرچند انسداد داخل عروقی توسط نخ امکان برقراری مجدد جریان خون و ایجاد شرایط مشابه سکتة مغزی در انسان را فراهم می سازد، اما به هر حال این مدلها نیز با محدودیتهای خاصی روبرو می باشند. آمار مرگ و میر بالا به سبب خونریزی از عروق آسیب دیده بویژه هنگام استفاده از نخهای بدون پوشش سلیکون، تشکیل لخته در داخل شریانها، دامنه تغییرات بالا در حجم ضایعه از محدودیتهای روشهای استفاده شده قبلی می باشد [۲۱، ۱۳]. در مطالعه حاضر استفاده از نخ مخصوص (هشت صفر از نوع اتیلون) با پوشش سلیکون میزان موفقیت در انسداد شریان میانی مغز و ایجاد ایسکمی را بالا برده و احتمال آسیب عروق و خونریزی را کاهش داد. در این زمینه محققین دیگر چون لانگ^۱ [۱۱] و الزاسر^۲ [۲۲] نیز استفاده از نخ با پوشش سلیکونی را در ایجاد موفق ایسکمی و افزایش اعتبار آزمایشات و کاهش مرگ و میر بسیار با اهمیت دانستند.

در مطالعات پیشین برای هدایت نخ در مسیر عروقی از تجربه تکرار استفاده شده است. برخی از محققین احساس مقاومت خفیف در برابر نخ را شاخصی جهت تعیین موقعیت مناسب نخ برای انسداد شریان میانی مغز دانسته اند [۲۳]. گروهی دیگر انتخاب طول نخ مناسب بر اساس وزن حیوان را برای هدایت نخ استفاده کرده اند [۱۲، ۲۴]. روشهای مذکور با میزان اطمینان پایین جهت انسداد شریان میانی مغز جزو نواقص و محدودیتهای مدلهای قبلی محسوب می شود. در طی این مطالعه از کنترل مداوم جریان خون

¹ Laing² Elsaesser

بیهوشی نیز طولانی تر می باشد. همچنین قابل ذکر است که در این مطالعه به دلیل سهولت تکثیر، کم هزینه بودن و در دسترس بودن از موش سوری استفاده شد که ویژگیهای ذکر شده امکان مطالعات وسیع با حجم نمونه بالا را امکانپذیر ساخته و هزینه پژوهشی را به نحو قابل ملاحظه ای کاهش می دهد.

نتیجه گیری

بر مبنای یافته های این پژوهش، با استفاده از مدل حاضر می توان با ضریب اطمینان بالا ایسکمی موضعی مغز را در موش سوری ایجاد کرد. همچنین کاربرد این مدل میزان مرگ و میر را به نحو چشمگیری کاهش داده و دامنه تغییرات حجم ضایعه مغزی را به حداقل می رساند. بنابراین مدل حاضر می تواند بعنوان مدلی استاندارد جهت مطالعه عوامل سلولی و مولکولی دخیل در پاتوفیزیولوژی سکنه مغزی و ادم متعاقب آن و ارزیابی مداخلات درمانی جدید مورد استفاده قرار گیرد.

تشکر و قدردانی

از اساتید گروه فیزیولوژی دانشگاه علوم پزشکی شیراز و محققین موسسه تحقیقاتی نوروسرجری دانشگاه لودویک ماکسیمیلیان مونیخ آلمان نهایت تشکر و قدردانی بعمل می آید.

این مطالعه تلاش شده است با بررسی دقیق مطالعات قبلی [۱۲، ۱۰] و نیز بر مبنای تجربیات پیشین [۲۱، ۱۶، ۱۷] آزمونی کامل جهت ارزیابی اختلالات حرکتی نورولوژیک پیشنهاد شود. در این آزمون رفتارهایی چون خم شدن پای جلویی حیوان در سمت مقابل ضایعه، رفتار چرخشی و فقدان رفلکس به پا خواستن مورد ارزیابی قرار گرفته است. خم شدن پای جلویی حیوان در سمت مقابل ضایعه نشان دهنده آسیب قشر مغز است [۲۷، ۲۸]. رفتار چرخشی به آسیب نواحی استریاتال (زیرقشری) نسبت داده می شود [۲۹]. از دست دادن رفلکس به پا خواستن نشان دهنده آسیب وسیع قشری و نواحی زیرقشری است. نتایج این مطالعه نشان داده است که رابطه مستقیمی بین حجم ضایعه مغزی و نمره آزمون نورولوژیک وجود دارد که این یافته توسط مطالعات قبلی نیز تأیید می شود [۲۷، ۲۸، ۳۰].

در این مطالعه از روش بیهوشی استنشاقی استفاده شد که شرایط مناسبی را جهت کنترل عمق بیهوشی و ایجاد مرحله بی دردی جهت جراحی فراهم می کند. این روش شدت استرسهای جراحی و تأثیر آن بر اسپاسم عروق مغزی را به حداقل می رساند و حیوان به سرعت مرحله بیداری از بیهوشی را طی می کند. در صورتیکه در بیهوشی تزریقی با استفاده کلرال هیدرات [۲۱] یا پنتوباربیتال [۳۱] چنین کنترلی بر عمق بیهوشی وجود نداشته و مرحله بیداری از

References

- 1- Dirnagl U, Iadecola C, Moskowitz MA. Pathobiology of ischaemic stroke: an integrated view. Trends Neurosci. 1999; 22: 391-7.
- 2- Dawson TM, Dawson VL. Protection of the brain from ischemia. Cerebrovascular diseases, Philadelphia, Lippincott Ravan publisher. 1997; 319-325.
- 3- Alonso de Lecinana M, Diez-Tejedor E, Carceller F, Roda JM. Cerebral ischemia: From animal studies to clinical practice. Cerebrovasc Dis. 2001; 11: 20-30.
- 4- Hossmann KA. Experimental models for the investigation of brain ischemia. Cardiovasc Res. 1998; 39(1): 106-20.
- 5- Tamura A, Asano T, Sano K, Tsumagari T, Nakajima A. Protection from cerebral ischemia by a new imidazole derivative (Y-9179) and pentobarbital. A comparative study in chronic middle cerebral artery occlusion in cats. Stroke. 1979 Mar-Apr;10(2):126-34.

- 6- Tamura A, Graham DI, McCulloch J, Teasdale GM. Focal cerebral ischaemia in the rat: 1. Description of technique and early neuropathological consequences following middle cerebral artery occlusion. *J Cereb Blood Flow Metab.* 1981; 1(1): 53-60.
- 7- Zivin JA, DeGirolami U, Kochhar A, Lyden PD, Mazarrella V, Hemenway CC, Henry ME. A model of quantitative evaluation of embolic stroke therapy. *Brain Res.* 1987; 435: 305-309.
- 8- Panahpour H. Role of angiotensin-converting enzyme and AT1 receptor in brain injury, edema and blood brain barrier disruption following transient focal cerebral ischemia in rat. Ph.D thesis, Faculty of Medicine, Shiraz, 2008
- 9- Koizumi J, Yoshida Y, Nakazawa T, Ooneda G. Experimental studies of ischemic brain edema, I: a new experimental model of cerebral embolism in rats in which recirculation can be introduced in the ischemic area, *Jpn J. Stroke.* 1986; 81-88.
- 10- Longa EZ, Weinstein PR, Carlson S, Cummins R. Reversible middle cerebral artery occlusion without craniotomy in rats, *Stroke.* 1989; 20: 84-91.
- 11- Laing RJ, Jakubowski J, Laing RW. Middle cerebral artery occlusion without craniectomy in rats. Which method works best? *Stroke.* 1993; 24(2): 294-7
- 12- Belayev L, Alonso OF, Busto R, Zhao W, Ginsberg MD. Middle cerebral artery occlusion in the rat by intraluminal suture. Neurological and pathological evaluation of an improved model. *Stroke.* 1996; 27:1616-22
- 13- Mao Y, Yang GY, Zhou LF, Stern JD, Betz AL. Focal cerebral ischemia in the mouse: description of a model and effects of permanent and temporary occlusion. *Molecular Brain Research.* 1999; 63:366-370
- 14- Browning JL, Widmayer MA, Hoffmann KK, Dudley AW Jr, Baskin DS. Time-dependent variability of infarct size and hemispheric volume in experimental focal cerebral ischemia in the rabbit. *J Neurotrauma.* 1996; 13(10):583-8.
- 15- Derek CR, Colin A C, Jennifer L, Stretton JL. Correlation between motor impairment and infarct volume after permanent and transient middle cerebral artery occlusion in the rat, *Stroke.* 1997; 28: 2060 - 2066
- 16- Plesnila N, Zhu C, Culmsee C, Gröger M, Moskowitz MA, Blomgren K. Nuclear translocation of apoptosis-inducing factor after focal cerebral ischemia. *J Cereb Blood Flow Metab.* 2004; 24:458-66
- 17- Plesnila N, Zinkel S, Le DA, Amin-Hanjani S, Wu Y, Qiu J, et al. BID mediates neuronal cell death after oxygen/ glucose deprivation and focal cerebral ischemia. *Proc Natl Acad Sci U S A.* 2001; 98: 15318-23.
- 18- Atochin DN, Clark J, Demchenko IT, Moskowitz MA, Huang PL. Rapid Cerebral Ischemic Preconditioning in Mice Deficient in Endothelial and Neuronal Nitric Oxide Synthases. *Stroke.* 2003; 34:1299-1303
- 19- Swanson RA, Morton MT, Tsao-Wu G, Savalos RA, Davidson C, Sharp FR. A semiautomated method for measuring brain infarct volume. *J Cereb Blood Flow Metab.* 1990; 10: 290-3.
- 20- Gerriets T, Stolz E, Walberer M, Muller C, Kluge A, Kaps M, et al. Middle cerebral artery occlusion during MR-imaging: investigation of the hyperacute phase of stroke using a new in-bore occlusion model in rats. *Brain Research Protocols.* 2004; 12: 137-143.
- 21- Panahpour H, Nekooeian AA, Dehghani GA. Inhibition of angiotensin-converting enzyme reduces cerebral infarction size in experimental induced focal cerebral ischemia in the rat. *Iranian Journal of Medical Sciences.* 2007; 32:12-17
- 22- Schmid-Elsaesser R, Zausinger S, Hungerhuber E, Baethmann A, Reulen HJ. A Critical Reevaluation of the Intraluminal Thread Model of Focal Cerebral Ischemia: Evidence of Inadvertent Premature Reperfusion and Subarachnoid Hemorrhage in Rats by Laser-Doppler Flowmetry. *Stroke.* 1998; 29(10):2162-2170.

- 23- Vakili A, Zahedi khorasani M. Post-ischemic treatment of pentoxifyline reduces cortical not striatal infarct volume in transient model of focal cerebral ischemia in rat. *Brain Res.* 2007; 4; 1144: 186-91.
- 24- Vakili A, Nekooeian AA, Dehghani GA. L-NAME and 7-Nitroindazole Reduces Brain Injuries in Transient Focal Cerebral Ischemia in the Rat. *Iran J Med Sci.* 2004; 29: 109-115.
- 25- Oliff HS, Weber E, Eilon G, Marek P. The role of strain/vendor differences on the outcome of focal ischemia induced by intraluminal middle cerebral artery occlusion in the rat. *Brain Res.* 1995; 675(1-2): 20-6.
- 26- Kuge Y, Minematsu K, Yamaguchi T, Miyake Y. Nylon monofilament for intraluminal middle cerebral artery occlusion in rats. *Stroke.* 1995; 26(9): 1655-7.
- 27- Bederson JB, Pitts LH, Tsuji M, Nishimura MC, Davis RL, Bartkowski H. Rat middle cerebral artery occlusion: evaluation of the model and development of a neurologic examination. *Stroke.* 1986; 17: 472-476.
- 28- Persson L, Hardemark HG, Bolander HG, Hillered L, Olsson Y. Neurologic and neuropathologic outcome after middle cerebral artery occlusion in rats. *Stroke.* 1989; 20(5): 641-5.
- 29- Wahl F, Allix M, Plotkine M, Boulu RG. Neurological and behavioral outcomes of focal cerebral ischemia in rats. *Stroke.* 1992; 23(2): 267-72.
- 30- Mackay KB, Bailey SJ, King PD, Patel S, Hamilton TC, Campbell CA. Neuroprotective effect of recombinant neutrophil inhibitory factor in transient focal cerebral ischaemia in the rat. *Neurodegeneration.* 1996; 5(4): 319-23.
- 31- Vakili A, Dehghani GA. Comparison effect of pentobarbital sodium with chloral hydrate anesthesia on post-ischemic damage in an experimental model of focal cerebral ischemia. *Physiology and Pharmacology.* 2008; 12 (2), 129-135.