

گزارش یک مورد بهبودی ناگهانی شنوایی به دنبال کری ناگهانی دو طرفه پس از ۱۵ ماه

دکتر اکبر پیرزاده^۱، دکتر امراله حسینی^۲، دکتر محمد باقر ستوده^۱

^۱ نویسنده مسئول: استادیار گوش حلق و بینی، دانشکده پزشکی دانشگاه علوم پزشکی اردبیل، ایران E-mail: a.pirzadeh@arums.ac.ir
^۲ متخصص گوش، حلق و بینی، دانشگاه علوم پزشکی اردبیل

چکیده

کم شنوایی ناگهانی، یک اورژانس اتولوژی محسوب می شود که گرفتاری دو طرفه در آن نادر و گرفتاری همزمان دو گوش «بسیار نادر» است. در اکثر موارد علت ادیوپاتیک است و در ۳۰ - ۶۵ درصد موارد، اکثراً بهبودی خود به خودی در طی ۲ هفته رخ می دهد.

در این مقاله، موردی از آن گزارش می شود که بیماری با کری ناگهانی و کامل دو طرفه همزمان، تحت بررسی های تشخیصی و درمانی استاندارد قرار گرفته و در حالی که پس از یکسال کاندید کاشت حلزون، به عنوان تنها راه درمانی، شده بود، ناگهان شنوایی یک گوش خود را بعد از پانزده ماه به صورت کامل باز می یابد. این مورد، ایدیوپاتیک و دارای فاکتورهای پیش آگهی شناخته شده نامطلوب بوده و در بررسی متون و مقالات گزارش مشابهی یافت نشد.

کلمات کلیدی: کم شنوایی ناگهانی؛ کری دو طرفه ناگهانی؛ اردبیل

دریافت: ۸۸/۳/۲۲ پذیرش: ۸۹/۲/۲۸

مقدمه

کم شنوایی حسی عصبی ناگهانی به ویژه اگر شدید و دو طرفه باشد، به دلیل کری ناگهانی، پدیده ای است که برای بیماران و اطرافیان وحشتناک و باعث اضطراب فراوان است. در علم اتولوژی این موضوع، بسیار نادر تلقی می شود. در اکثر موارد علیرغم انجام کلیه اقدامات تشخیصی، علت خاصی برای آن یافت نمی شود و ادیوپاتیک تلقی می گردد. در مورد رویکرد تشخیصی و درمانی به آن اختلاف نظر فراوان وجود دارد و خوشبختانه نسبت قابل توجهی از بیماران دست کم تا حدودی بهبود می یابند [۲، ۱]. بیمار در صورت فقدان علائم بهبودی در کری ناگهانی دو طرفه (مانند آنچه که در گزارش این مورد بسیار نادر وجود داشت) در شرایطی که

گوش بیمار قابل تحریک با روش های توان بخشی شنوایی (Non Servicable) نباشد، کاندید کاشت حلزون (CI) خواهد بود [۴، ۳]. در اکثریت موارد، بهبودی طی ۲ هفته اول رخ می دهد. بهبودی ناگهان پس از ۱۵ ماه نیز، دور از انتظار و نادر تلقی می شود [۵].

گزارش بیماری

بیمار خانم ۳۰ ساله ای است که روز قبل از مراجعه دچار ناشنوایی ناگهانی هر دو گوش همراه با وزوز گوش شدید دو طرفه شده بود. صبح روز قبل از مراجعه پس از برخاستن از خواب، متوجه ناشنوایی گوش راست و کم شنوایی گوش چپ می شود. که ظرف چند ساعت به سرعت تشدید شده و به

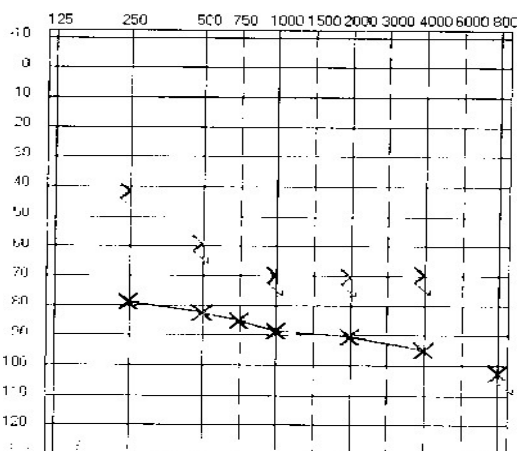
بیمار به صورت اوژانس بستری گردید. آزمایشات اولیه شامل شمارش کامل سلولهای خونی (CBC)، آنالیز ادراری کامل (U/A)، تست‌های تیروئید، عملکرد کبدی، سرعت سدیمان گلبولهای قرمز (ESR)، عملکرد کلیوی، فاکتور روماتوئید (PPD و FTA-Abs, VDRL, ANCA, ANA(RF)) همزمان درخواست گردید. CXR و نمای شولر از ماستوئیدها و نیز MRI مغز و قاعده جمجمه و CT اسکن انجام گردید. کلیه بررسی‌های پاراکلینیک فاقد یافته پاتولوژیک گزارش شد.

حین بررسی‌های تشخیصی، بیمار بلافاصله تحت درمان طبی لازم قرار گرفت. رژیم غذایی با محدودیت نمک آغاز گردید. بیمار چند روز اول دگزامتازون وریدی و سپس پردنیزولون خوراکی با دوز یک میلی گرم روزانه به ازای هر کیلوگرم وزن بدن، آسیکلوویر ۸۰۰ میلی گرم ۵ بار روزانه، همراه با تریامتین ۵۰۰ - هیدروکلرو تیازید ۲۵، رانیتیدین ۳۰۰ و آلپرازولام ۰/۵ میلی گرم دریافت می نمود. انجام روزانه ادیومتری برای سه روز پس از بستری، هیچ گونه شواهدی از بهبودی را نشان نداد و پس از منفی بودن کلیه بررسی‌های بالینی و پاراکلینیک از نظر یافته‌های همراه یا بیماری‌های سیستمیک، بیمار بدون هیچ دست‌آورد درمانی مشخصی بعد از نه روز از بیمارستان مرخص گردید.

پیگیری‌های سرپایی بعدی طی ماه‌های بعد نیز ناامیدکننده بود، بنابراین یکسال پس از وقوع کری ناگهانی دو طرفه، بیمار جهت اقدام به کاشت حلزون، به مرکز کاشت ارجاع گردید و در حالی که بیمار برای کاشت حلزون کاندید شده بود، پانزده ماه پس از شروع بیماری، به صورت ناگهانی بهبودی در شنوایی گوش چپ را احساس می کند. طبق شرح حال بیمار برگشت شنوایی به صورت ناگهانی در نیمه روز اتفاق افتاده و روند تدریجی یا علائم همراه دیگر نداشته است. در بررسی مجدد از جمله معاینات بالینی و ادیوگرام مکرر، شنوایی گوش چپ در

ناشنوایی دو طرفه منجر می‌شود. بیمار همزمان از احساس پری هر دو گوش و وزوز شدید در هر دو گوش به صورت احساس صدای سوت ممتد نیز شاکی بوده که به صورت لاینقطع ادامه داشت. سرگیجه، عدم تعادل، تهوع یا استفراغ، تب، اختلال هوشیاری، سر درد، اختلال بینایی و یا علامت همراه دیگری را ذکر نمی نمود. سابقه بیماری شناخته شده قبلی، بیماری تب‌دار اخیر، مصرف دارو، ترومای قبلی به سر و علائم گوش یا تعادلی قبلی را ذکر می نمود و به طور کلی شکایات بیمار شامل کری و وزوز ناگهانی دو طرفه بود. در معاینات اولیه، بیماری کاملاً هوشیار و مضطرب بوده و توکسیک نبود. علائم حیاتی در محدوده طبیعی بودند. معاینه اتوسکوپي هر دو گوش نرمال بودند. نیستا گموس خودبخودی وجود نداشت.

معاینات و سیتیوولی محیطی شامل افتادن و نیز علائم مخچه ای همگی طبیعی بودند. تست‌های دیپازونی کم شنوایی حسی عصبی دو طرفه کامل را تایید کرد. معاینات عمومی شامل مشاوره‌های داخلی و نورولوژی هیچ گونه اختلال سیستمیک را تایید نکردند. از بیمار بلافاصله ادیومتری و تمپانومتری انجام شد. کری کامل دو طرفه حسی عصبی با شکل ادیوگرام صاف و فقدان رفکلس آکوستیک و تمپانوگرام نرمال گزارش گردید. تکرار مکرر اولین آزمایشات نتایج مشابه داشت (تصویر ۱).



تصویر ۱. کری دو طرفه

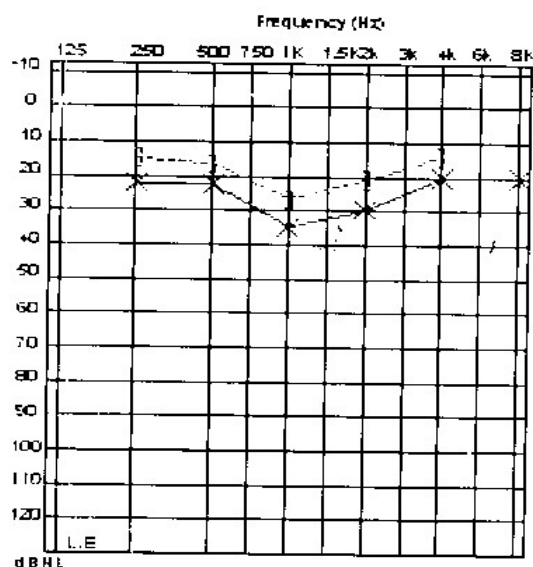
است که در مورد اتیولوژی، پیش آگهی و درمان آن، اختلاف نظر فراوان وجود دارد.

کم شنوایی ناگهانی به ویژه اگر شدید باشد باعث اضطراب در بیمار و اطرافیان می شود و به خصوص اگر به صورت دو طرفه باشد و باعث کری کامل گردد، در اکثر منابع به عنوان اورژانس اتولوژی تلقی می شود [۱].

از نظر علت شناسی اکثر موارد، ایدیوپاتیک هستند و با بیماری شناخته شده‌ای همراه نمی‌باشند. در موارد ایدیوپاتیک، به عنوان پاتوژنز بیماری، تئوری‌های مختلفی ارائه شده‌اند که بیشترین شواهد، بر تئوری «عفونت ویروسی» به عنوان «نوریت یا کوکلیت ویروسی» تاکید دارند و حدود یک سوم این بیماران شرح حال عفونت تنفسی فوقانی را در عرض یکماه قبل از بیماری، ذکر می‌کنند. از سوی دیگر، بیماری‌های شناخته شده و اثبات شده‌ای نیز وجود دارند که می‌توانند باعث کم شنوایی ناگهانی شوند: مننژیت‌ها، سیفلیس، عفونت HIV، نئوپلاسم‌ها، تروماها، اثرات سمی داروهای اتوتوکسیک، بیماری‌های اتوایمیون، اختلالات عروقی و غیره و حتی اختلالات روانپزشکی (Pseudohypacusis) نیز گزارش شده است. از عفونت‌ها، مننژیت‌ها با مکانیزم گسترش به گوش داخلی اهمیت دارند. شیوع سفیلیس در SSNHL^۱ حدود ۲٪ تخمین زده می‌شود [۱، ۴].

از نئوپلاسم‌ها، شایعترین نوع نورینوم آکوستیک است که در ۱۰٪ موارد به صورت SSNHL خود را نشان می دهد و حدود ۳-۸٪ موارد SSNHL در ارزیابی‌های رادیولوژیک مبتلا به این نوع تومور شناخته می‌شوند. ولی تومورهای دیگر مانند مننژیوما، همانژیوما و متاستازها را هم باید در نظر داشت.

محدوده طبیعی با SDS نرمال و رفلکس آکوستیک عادی، تایید گردیدند (تصویر ۲).



تصویر ۲. بهبودی گوش چپ

بیمار در حال حاضر شنوایی گوش چپ خود را باز یافته است ولی در کم شنوایی عمیق گوش راست و نیز وزوز دو طرفه شدید تغییری رخ نداده است.

بحث

کم شنوایی حسی عصبی «ناگهانی» طبق تعریف ظرف حداکثر ۱۲ ساعت، به صورت سریعاً پیشرونده، به وجود می آید [۱]. در اغلب موارد بیمار به هنگام برخاستن از خواب به کم شنوایی پی می‌برد. کم شنوایی ناگهانی یک طرفه، بروزی تقریباً ۲۰-۵ مورد در هر صد هزار نفر در سال دارد [۵، ۶]. پیدایش کم شنوایی ناگهانی به صورت دو طرفه (یکی پس از دیگری) نادر است و وقوع همزمان کم شنوایی ناگهانی در هر دو گوش بسیار نادر است [۱، ۷].

کم شنوایی معمولاً به صورت "احساس پری گوش" نمایان می‌شود و در اکثر موارد با سرگیجه همراه است. سرگیجه و عدم تعادل تقریباً در ۴۰٪ موارد همزمان وجود دارد. با وجود پیشرفت‌های جدید در علم اتولوژی، کم شنوایی ناگهانی یکی از موضوعاتی

¹ Sudden Sensorineural Hearing Loss

از کورتیکواستروئیدها (پردنیزولون ۱ mg/kg روزانه به مدت ده روز) و سپس، آسیکلوویر و دیورتیک و محدودیت مصرف نمک می باشد. در مورد استفاده از اکسیژن هیپرباریک، وازودیلاتورها، مانیتول، دکستران با وزن مولکولی پایین، پنتوکسی فیلین، هپارین نتایج بدست آمده ضد و نقیض یا ثابت نشده است.

پیش آگهی SSNHL نیز مورد مناقشه است. بیشترین توافق در مورد فاکتورهای پروگنوستیک شامل: ۱- سن بیمار (اطفال و سن بالاتر از ۴۰ پیش آگهی بدتری دارند) ۲- حضور سرگیجه واقعی (بدتر کننده پیش آگهی) ۳- شدت کم شنوایی (هر چه شدیدتر پیش آگهی بدتر) ۴- شکل ادیوگرام (شکل صاف و روبه پایین پیش آگهی بدتری دارند). ۵- آستانه درک گفتار (SDS^۱) پایین تر (پیش آگهی بدتر) ۶- زمان شروع درمان مناسب (فاصله کمترین شروع بیماری و آغاز درمان، پیش آگهی را بهتر می کند).

خوشبختانه SSNHL در اکثریت موارد، عاقبت خوبی دارد. برای اینکه اغلب موارد با بیماری سیستمیک همراه نیستند. در موارد ایدیوپاتیک بدون هر گونه اقدام درمانی، شنوایی در ۶۵-۳۰٪ موارد، به صورت نسبی یا کامل به حالت عادی بر می گردد.

اکثریت موارد بهبودی در ۲ هفته اول رخ می دهند و هرچه SSNHL بیشتر طول بکشد احتمال بازگشت آن (بهبودی) نیز کمتر و کمتر می شود.

همان طور که در معرفی این بیمار تاکید شده است، دو طرفه بودن کری کامل و همزمان بودن رفتاری هر دو گوش به صورت ایدیوپاتیک و هم چنین بهبودی پس از ۱۵ ماه در یک گوش به صورت کامل، همگی از موضوعات نادر و بسیار نادر در این بیماری محسوب می شوند. به ویژه آنکه از نظر معیارهای ادیولوژیک (یعنی شدت بیماری، شکل ادیوگرام، افت

در تروماها نیز به صورت شایع ترومای آکوستیک در افراد عادی مطرح می باشد ولی در بیماران دارای فیستول پری لنگاتیک، و نیز هیدروپس اندولنف، و نیز سندرم مجرای وستیبولر گشاد (large vestibular aqueduct) با تروماهای جزئی می توانند باعث این مشکل شوند [۱].

از بیماری های خود ایمنی، بعضی از موارد SSNHL در زمره Inner ear autoimmunity قرار می گیرند. سندرم کوگان، SLE، آرتریت تمپورال، سارکوئیدوز نیز در این گروه جای دارند. ارتباط بیماری منیر با SSNHL نیز مطرح شده، طوری که ۵٪ موارد SSNHL در نهایت دچار هیدروپس اندولنف می شوند و کری ناگهانی در واقع در نسبت بسیار کوچکی (تقریباً ۴/۴٪ موارد) اولین تظاهر بیماری منیر می باشد [۱].

اقدامات تشخیصی لازم برای SSNHL با توجه به فهرست وسیع اتیولوژی (بیش از صد علت شناخته شده) وسیع و گاهی پیچیده و وقت گیر است ولی بسیاری از این علل با شرح حال و معاینه بالینی دقیق قابل رد کردن می باشند.

در استفاده از پاراکلینیک، ادیومتری Pure Tone با اندازه گیری SDS الزامی و ABR کمک کننده است. با توجه به اهمیت نئوپلاسمها، انجام MRI با تزریق کادالینئوم جهت رد یا اثبات این گروه مهم باید مورد توجه قرار گیرد و جایگزین بهتری برای آن وجود ندارد. برای بررسی های ایمونولوژیک از تست های سرولوژیک یعنی ESR، ANA، RF، کرایوگلوبین ها، FTA-Abs و نیز آنالیز ادراری استفاده می شود [۹،۸،۱].

درباره انجام سایر اقدامات پاراکلینیکی باید بر اساس اطلاعات بالینی تصمیم گیری نمود. درمان SSNHL بر علت بیماری استوار است. اما بیشتر موارد آن ایدیوپاتیک می باشند. درمان کری ناگهانی ایدیوپاتیک مورد اختلاف نظر فراوان است ولی آنچه در مورد آن اختلاف نظر کمتری وجود دارد [۱۰،۳،۱]. استفاده

¹ Speech Discrimination Score

انتظار پیش آگهی خوب وجود نداشته و بیمار صرفاً SDS (و طول کشیدن بیماری (حتی بیش از یکسال).
 کاندید کاشت حلزون بوده است.

References

- 1- Charles W. Cummings Paul W. Flint, Lee A. Hancer, Otolaryngology Head and Neck Surgery, 4th ed, Philadelphia: Elsevier, 2005: 2928-3555.
- 2- Byron J Baily, Gerald B. Healy, Jonas T johnson, Head & Neck surgery otolaryngology, 3rd ed, Philadelphia, Lippincott Willinms, 2001 June; 1919-23.
- 3- Zadeh MH, Storper IS, Spitzer JB. Diagnosis and treatment of sudden-onset sensorineural hearing loss: a study of 51 patients. Otolaryngol Head Neck Surg. 2003 Jan; 128(1):92-8.
- 4- Booth JB. Sudden and fluctuant sensorineural hearing loss. In: Kerr AG. editor. scott-Brown's otolaryngology, 6th ed. Oxford. Butterwoth – Heinemann. 1997: 3/17/59.
- 5- Narozny W, Kuczkowski J, Kot J, Stankiewicz C, Sicko Z, Mikaszewski B. Prognostic factors in sudden sensorineural hearing loss: our experience and a review of the literature. Ann Otol Rhinol Laryngol. 2006 Jul; 115(7):553-8.
- 6- Tiong TS. Prognostic indicators of management of sudden sensorineural hearing loss in an Asian hospital. Singapore Med J. 2007 Jan; 48(1):45-9.
- 7- Xenellis J, Nikolopoulos TP, Stavroulaki P, Marangoudakis P, Androulakis M, Tsangaroulakis M, et al. Simultaneous and sequential bilateral sudden sensorineural hearing loss: are they different from unilateral sudden sensorineural hearing loss? ORL J Otorhinolaryngol Relat Spec. 2007; 69(5):306-10
- 8- Fariior HB, Lee KJ. Noninfectious Disorders of the Ear. In: Lee KJ, editors. Essential otolaryngology. 8th ed, New York. Mc Graw-Hill; 2003: 525.
- 9- Allen M. Seiden, Thomas A. Tam, Myles L. pensak. Otolaryngology, 1st ed, New York: Thieme, 2002, 36.
- 10- Cvorovic L, Đeric D, Probst R, Hegemann S. Prognostic Model for Predicting Hearing Recovery in Idiopathic Sudden Sensorineural Hearing Loss. Otology & Neurotology. June 2008; 29(4):464-469.

Sudden Recovery of Hearing Loss after 15 month of Sudden Bilateral Hearing Loss

Pirzadeh A, MD¹; Hoseini A, MD²; Sotudeh MB, MD³

1- Corresponding Author: Assistant Professor of ENT, Ardabil University of Medical Sciences, Ardabil, Iran. E-mail: a.pirzadeh@arums.ac.ir

2- ENT Specialist, Ardabil University of Medical Sciences.

3- Assistant Professor of ENT, Ardabil University of Medical Sciences.

ABSTRACT

Sudden sensorineural hearing loss (SSNHL) is regarded as an otologic emergency of which bilateral involvement is rare and simultaneous bilateral involvement is very rare. In most cases the cause is idiopathic and in 30 to 65% of cases recovery happens spontaneously during two weeks period.

In this paper we present, a patient with simultaneous bilateral sudden deafness. After complete diagnostic assessment and standard treatment, she was candidated for cochlear implantation as the only remedy, after one year. But, after 15 month she suddenly noticed normal hearing in left ear. This was documented by paraclinical assessment.

This case is idiopathic with unfavourable prognosis and we couldn't find any similar report.

Key words: Sudden Hearing Loss; Sudden Bilateral Hearing Loss,; Ardabil