

Effect of the Aqueous Saffron Extract (*Crocus sativus L.*) on Skeletal System in Fetus of Rats

Najafzadeh H^{*1}, Khaksari Mahabadi M¹, Rezaie S¹, Ardalani P¹

¹ Department of Basic Sciences, School of Veterinary Medicine, Shahid Chamran University, Ahvaz, Iran

*Corresponding Author. Tel: +989166182496 Fax: +986113360807 E-mail: najafzadeh@scu.ac.ir

Received: 29 January 2012

Accepted: 2 March 2013

ABSTRACT

Background: *Crocus sativus L.*, commonly known as saffron is used for different purposes such as an antispasmodic and expectorant. Recent studies have demonstrated that saffron extracts have antitumor, radical scavenger, hypolipidemic, anticonvulsant effects and it improves activity on learning and memory. The aim of the present study was to assess the effect of aqueous saffron extract on weight, length, macroscopic and microscopic skeletal malformation in fetuses of rats.

Methods: Study was carried on 3 groups of female Wistar rats. Group1 was kept as control and received normal saline with equal volume of extract; Group 2 received saffron extract with 80mg/kg-IP on 10th and 11th day of gestation; Group 3 received saffron extract with 200mg/kg-IP on 10th and 11th day of gestation. Rats were dissected on day 20 of gestation, embryos harvested by cesarean section. The living status and weight and length of fetuses were detected. After examination for determination of gross malformations, fetuses were placed in alcohol and stained by Alizarin red-Alcian blue method; then evaluation was carried by stereomicroscope.

Results: Saffron extract at dose of 80 mg/kg significantly increased the weights and body-lengths of fetuses in compare with saline and extract at dose 200 mg/kg. Macroscopic and Microscopic studies did not show any skeletal abnormalities by two above doses of saffron.

Conclusion: The results show short time administration of saffron aqueous extract does not cause malformation on skeletal system.

Key words: Saffron; Skeletal system; Malformation; Rats

بررسی اثر تجویز عصاره آبی زعفران بر سیستم اسکلتی جنین های رت

حسین نجف زاده^{۱*}، محمود خاکساری مهابادی^۱، ساره رضایی^۱، پگاه اردلانی^۱

^۱ گروه علوم پایه، دانشکده دامپزشکی، دانشگاه شهید چمران، اهواز، ایران

* نویسنده مسئول. تلفن: ۰۹۱۶۶۱۸۲۴۹۶. فاکس: ۰۶۱۱۳۳۶۰۸۰۷. E-mail: najafzadeh@scu.ac.ir

خلاصه

زمینه و هدف: زعفران (*Crocus sativus L.*) برای مقاصد مختلفی از جمله به عنوان ضد اسپاسم و خلط آور استفاده می شود. مطالعات اخیر نشان داده است که عصاره زعفران اثرات ضد توموری، جمع آوری کننده رادیکال های آزاد، کاهنده چربی خون و ضد تشنجی دارد و فعالیت یادگیری و حافظه را بهبود می بخشد. هدف از این مطالعه بررسی اثر عصاره آبی زعفران بر روی وزن، طول و ناهنجاری های ماکروسکوپی و میکروسکوپی ساختار اسکلت جنین رت (موش صحرایی) بود.

روش کار: مطالعه بر روی ۳ گروه از رت های ماده نژاد ویستار انجام شد. گروه اول به عنوان شاهد نگهداری شدند و نرمال سالیان را هم حجم عصاره زعفران دریافت کردند، گروه دوم عصاره آبی کلاله زعفران را با دوز ۸۰ میلی گرم برای هر کیلو گرم وزن بدن رت بصورت داخل صفاقی در روز های ۱۰ و ۱۱ آستنی دریافت کردند، گروه سوم همانند گروه دوم عصاره آبی زعفران را دریافت کردند ولی دوز مصرفی ۲۰۰ میلی گرم برای هر کیلو گرم وزن بدن رت بصورت داخل صفاقی بود. در روز بیستم آستنی، رت ها آسان کشی شدند و با سزارین جنین ها خارج شدند. وضعیت زنده بودن، وزن و طول جنین ها (از سر تا مهره اول دم) اندازه گیری شد. وضعیت جنین ها بررسی شد تا هر گونه ناهنجاری ماکروسکوپی مشخص شود. سپس جنین ها در الکل قرار داده شدند و پس از رنگ آمیزی با رنگ آلیزارین قرمز و آلسین آبی، ناهنجاری های اسکلتی با استریومیکروسکوپ ارزیابی گردد.

یافته ها: نتایج نشان داد که عصاره آبی زعفران در دوز ۸۰ میلی گرم وزن و طول جنین ها را در مقایسه با گروه شاهد و گروه دریافت کننده دوز ۲۰۰ میلی گرم افزایش معنی داری داد. عصاره آبی زعفران در بررسی ماکروسکوپی و میکروسکوپی در دو دوز فوق هیچ گونه ناهنجاری اسکلتی ایجاد نکرده بود.

نتیجه گیری: نتایج مطالعه حاضر نشان داد تجویز کوتاه مدت عصاره آبی زعفران سبب ایجاد ناهنجاری های اسکلتی نمی شود.

کلمات کلیدی: عصاره آبی زعفران، سیستم اسکلتی، ناهنجاری، رت

دریافت: ۹۰/۱۱/۹ پذیرش: ۹۱/۱۲/۱۲

مقدمه

می گردد. اگر چه تقریباً ۴۰ ماده به عنوان تراژون برای جنین انسان معرفی می شوند، اما داروهای بسیار زیادی در حیوانات آزمایشگاهی ناهنجاری های جنینی ایجاد می کنند [۱].

زعفران یک چاشنی غذایی پرمصرف است. زعفران (*Crocus sativus L.*) گیاهی کوچک و چند ساله از خانواده زنبق به ارتفاع ۳۰ - ۱۰ سانتی متر و پیازدار که پیاز آن تقریباً کروی و پوشیده از غشاهای نازک قهوه ای است. قسمت مورد استفاده این گیاه، انتهای

در معرض بودن جنین با مواد شیمیایی از جمله داروها ممکن است منجر به ناهنجاری های جنینی یا سقط گردد. نواقص تکاملی هنوز یکی از مشکلات مهم بهداشتی محسوب می شود و در آمریکا ۳٪ تا ۵٪ نوزادان به دنیا آمده دچار نواقص تکاملی هستند. حدود ۲٪ تا ۳٪ از جمعیت عمومی دچار ناهنجاری های ناشی از عوامل تراژون می باشند که در حدود ۱٪ آنها به دارو درمانی در دوره آستنی بر

روش کار

مطالعه بر روی ۳ گروه از رت های ماده نژاد ویستار انجام شد. در هر گروه از ۸ سر رت جفت گیری شده استفاده گردید و با مشاهده پلاک واژینال روز صفر آبستنی تلقی شد. رت ها در دمای ۲۴-۲۲ درجه سانتیگراد و با سیکل نوری ۱۲ ساعت روشنایی و ۱۲ ساعت تاریکی نگهداری شدند. رت ها در طی مطالعه از غذای پلیت شده کارخانه ابی و آب لوله کشی شهر استفاده کردند. گروه اول به عنوان شاهد نگهداری شدند و نرمال سالین را هم حجم عصاره زعفران دریافت کردند، گروه دوم عصاره آبی کلاله زعفران را با دوز ۸۰ میلی گرم برای هر کیلوگرم وزن بدن رت بصورت داخل صفاقی در روز های ۱۰ و ۱۱ آبستنی دریافت کردند، گروه سوم همانند ولی دوز مصرفی ۲۰۰ میلی گرم برای هر کیلوگرم وزن بدن رت بصورت داخل صفاقی بود. در روز بیستم آبستنی، رت ها آسان کشی شدند و با سزارین جنین ها خارج شدند. وضعیت زنده بودن، وزن و طول جنین ها اندازه گیری شد. وضعیت جنین ها بررسی شد تا هرگونه ناهنجاری ماکروسکوپی مشخص شود. سپس جنین ها در الکل قرار داده شدند و پس از رنگ آمیزی با رنگ آلیزارین قرمز و آلسین آبی، ناهنجاری های اسکلتی با استریومیکروسکوپ مدل SMZ 800 ساخت نیکون ژاپن ارزیابی گردید. در این رنگ آمیزی قسمت های غضروفی به رنگ آبی و قسمت های استخوانی به رنگ قرمز مشاهده می شوند. هرگونه ناهنجاری اسکلتی اعم از شکاف کام، بدشکلی های دنده ها و ستون مهره ها و دست و پا بوسیله این رنگ آمیزی و استریومیکروسکوپ قابل شناسایی می باشد. نتایج بوسیله نرم افزار SPSS نسخه ۱۶ آنالیز آماری شد و بوسیله آزمون آنالیز واریانس یکطرفه و آزمون تعقیبی LSD مقایسه گردید. داده ها بصورت

خامه و کلاله سه شاخه است که به نام زعفران مشهور و دارای بوی معطر با طعم کمی تلخ است. طعم تلخ زعفران ناشی از وجود ماده ای به نام پیکروکروسین است. این ماده بر اثر تجزیه حرارتی یا آنزیمی به آلدیدی به نام سافرانال تبدیل می شود. کروسین ها مسؤؤل رنگ زعفران محسوب می شوند. کاروتنوئیدهای دیگری مانند بتاکاروتن، لیکوپن و گزانتین و ویتامین ها به خصوص ریوفلاوین و تیامین نیز در زعفران یافت می شوند. کروسین، کروسیتین و سافرانال مواد موثره اصلی زعفران هستند [۲].

مطالعات اخیر نشان داد که عصاره زعفران اثرات ضد توموری داشته و جمع آوری کننده رادیکال های آزاد می باشد و چربی خون را می کاهشد [۳]. زعفران می تواند فشار خون را کاهش دهد [۴] و اثرات ضد تشنجی دارد [۵]. عصاره زعفران توانست از تخریب حافظه در رت جلوگیری نماید [۶، ۷]. همچنین عصاره زعفران اثر ضد اضطرابی و خواب آوری در رت داشته است [۸]. در یک مطالعه دوسویه کور بر روی زنان مشاهده شد که زعفران می تواند در بهبود سندرم قاعدگی مفید باشد [۹].

در مطالعه ابی در ایران، سقط جنین ناشی از تماس با زعفران در زنان بررسی شد و مشاهده گردید که فراوانی سقط جنین در زنانی که در مزارع زعفران مشغول بکار بوده اند ۵/۱۰٪ بوده است [۱۰]. بعلاوه گزارشی هم از جذب جنین رت کوچک در اثر تجویز جوشانده زعفران وجود دارد [۱۱]. از طرفی زعفران می تواند بر روی دستگاه تولید مثلی موثر باشد که احتمالاً از طریق تغییرات هورمونی یا مستقیم بافتی این اثرات را اعمال می کند [۱۴-۱۲].

بنابراین با توجه به اثرات زعفران بر دستگاه تولید مثلی و تغییرات هورمونی، هدف از این مطالعه بررسی اثر عصاره آبی زعفران بر روی تغییرات وزن، طول و ناهنجاری های ماکروسکوپی و میکروسکوپی ساختار اسکلت جنین رت (رت صحرایی) بوده است.

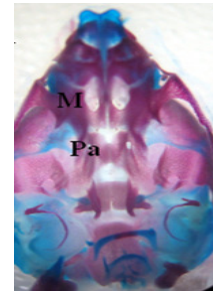
همچنین جنین های جذب شده یا کوچک شده (عدم رشد) در هیچ یک از رت‌ها مشاهده نگردید. همانطوری که در نمودار ۱ مشاهده می شود، (میانگین \pm خطای استاندارد) وزن جنین ها در گروه شاهد (دریافت کننده نرمال سالین) 0.53 ± 0.73 گرم بوده است که این میانگین با میانگین وزن جنین ها در گروه دریافت کننده زعفران با دوز ۸۰ میلی گرم (0.4 ± 0.71) تفاوت معنی داری داشته است ($p < 0.001$). بطوری که افزایش قابل ملاحظه ای در وزن جنین ها مشاهده شد.

بعلاوه میانگین فوق در گروه های دریافت کننده زعفران با دوز ۲۰۰ میلی گرم 0.99 ± 0.65 گرم بوده است که این مقدار در مقایسه با گروه دریافت کننده زعفران با دوز ۸۰ میلی گرم کمتر بوده و اختلاف معنی داری با آن داشته است ($p < 0.001$). میانگین وزن جنین ها در گروه دریافت کننده زعفران با دوز ۲۰۰ میلی گرم با گروه شاهد تفاوت معنی داری نداشته است (نمودار ۱).

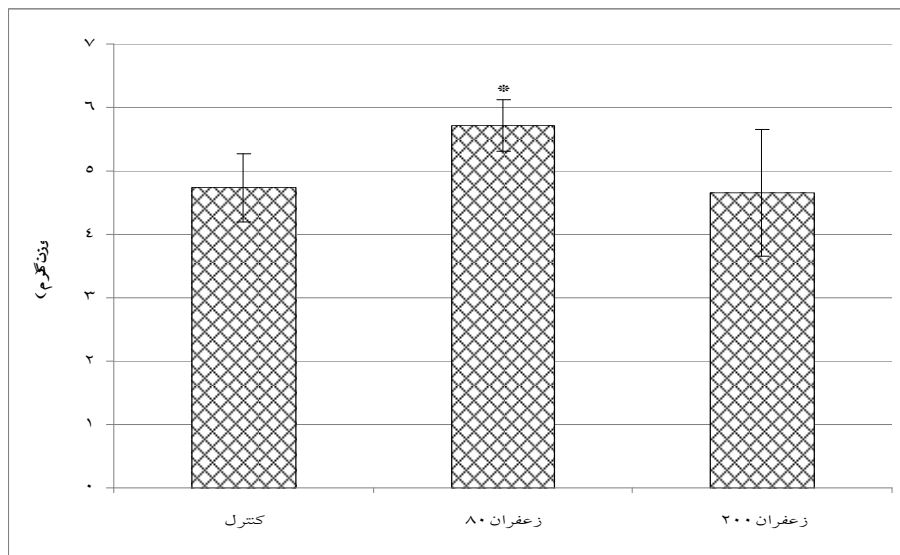
میانگین \pm خطای استاندارد نشان داده شد و تفاوت میانگین ها با $p < 0.05$ معنی دار تلقی شد.

یافته ها

با تجویز عصاره آبی زعفران با دو دوز ۸۰ و ۲۰۰ میلی گرم به ازای هر کیلوگرم وزن بدن در روز دهم و یازدهم حاملگی رت های صحرایی هیچ عارضه ماکروسکوپی اسکلتی در جنین ها مشاهده نشد (شکل ۱).



شکل ۱. نمای جلویی سر جنین رت ۲۰ روزه که با آلسین بلو و-آلزارین رد رنگ آمیزی شده است. نواحی قرمز رنگ استخوانی بوده و نواحی آبی رنگ غضروفی می باشند.

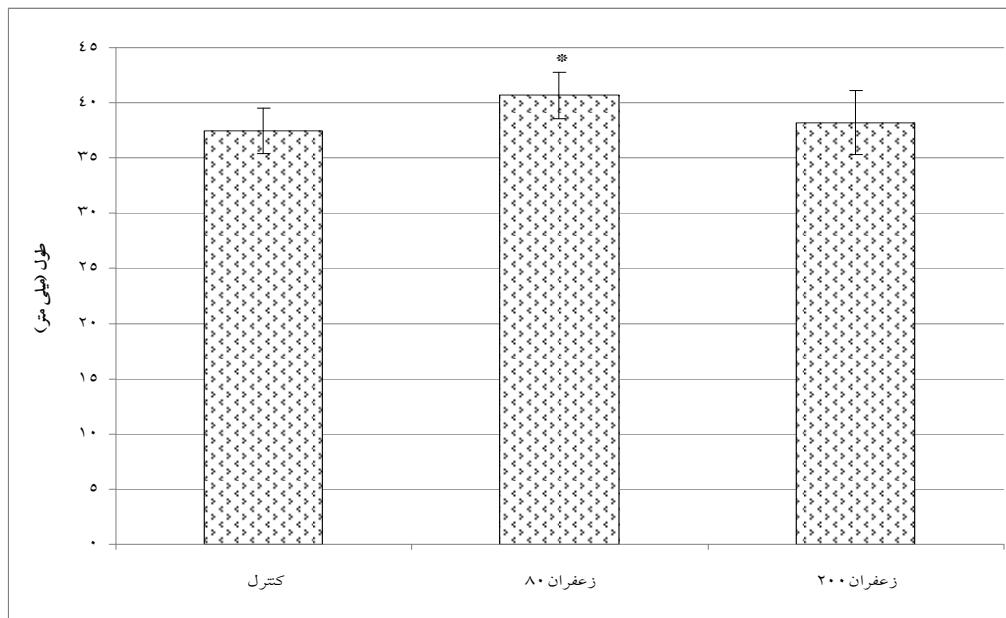


نمودار ۱. میانگین \pm خطای استاندارد وزن (بر حسب گرم) جنین رت های صحرایی که دوزهای ۸۰ و ۲۰۰ میلی گرم به ازای هر کیلوگرم وزن بدن را در روز دهم و یازدهم آبدستی دریافت کردند. علامت ستاره بیانگر اختلاف معنی دار با سایر گروه ها می باشد ($p < 0.05$).

گرم $۳۸/۲۱ \pm ۲/۸۹$ میلی متر بوده است که این مقدار در مقایسه با گروه دریافت کننده زعفران با دوز ۸۰ میلی گرم کمتر بوده و اختلاف معنی داری با آن داشته است ($p < ۰/۰۱$).

میانگین طول جنین ها در گروه دریافت کننده زعفران با دوز ۲۰۰ میلی گرم با گروه شاهد تفاوت معنی داری نداشته است (نمودار ۲).

همان طوری که در نمودار ۲ مشاهده می شود، میانگین طول جنین ها (\pm خطای استاندارد) در گروه شاهد (دریافت کننده نرمال سالین) $۳۷/۴۸ \pm ۲/۰۸$ میلی متر بوده است که این میانگین با میانگین طول جنین ها در گروه دریافت کننده زعفران با دوز ۸۰ میلی گرم ($۴۰/۶۸ \pm ۲/۱۲$ میلی متر) تفاوت معنی داری داشته است ($p < ۰/۰۱$). بعلاوه میانگین فوق در گروه های دریافت کننده زعفران با دوز ۲۰۰ میلی



نمودار ۲. میانگین \pm خطای استاندارد طول (بر حسب میلی متر) جنین رت های صحرایی که دوزهای ۸۰ و ۲۰۰ میلی گرم به ازای هر کیلوگرم وزن بدن را در روز دهم و یازدهم آبستنی دریافت کردند. علامت ستاره بیانگر اختلاف معنی دار با سایر گروه ها می باشد ($p < 0.05$).

بحث

میلی گرم زعفران معنی دار نبود. این عصاره در بررسی ماکروسکوپی و میکروسکوپی در دو دوز فوق هیچ گونه ناهنجاری اسکلتی ایجاد نکرد. دودو و همکاران (۲۰۰۹) از این تکنیک برای رنگ آمیزی اسکلت جنین رت صحرایی برای بررسی آنومالی های اسکلتی ایجاد شده توسط استیل سالیسیلیک اسید استفاده کردند [۱۵]. همچنین نجف زاده و همکاران (۲۰۰۶ و ۲۰۰۹) در بررسی ناهنجاری های جنینی از این تکنیک برای بررسی ناهنجاری های اسکلتی رت استفاده کردند [۱۱۶].

در این مطالعه با استفاده از رنگ آمیزی آلیزارین قرمز - آلسین آبی به خوبی اسکلت جنین رت کوچک آزمایشگاهی در روز بیستم جنینی رنگ آمیزی شده، به طوری که استخوان ها و غضروف ها قابل تفکیک بودند. عصاره آبی زعفران در دوز ۸۰ میلی گرم وزن و طول جنین ها را در مقایسه با گروه شاهد و گروه دریافت کننده دوز ۲۰۰ میلی گرم افزایش معنی داری داد ولی اختلاف میانگین وزن و طول جنین ها در گروه شاهد و گروه دریافت کننده دوز ۲۰۰

جنین‌ها عارضه تراتوم ساکروم مشاهده کردند که این عوارض را به وجود کاتالاز و کرووسین نسبت دادند [۱۱]. نتیجه مطالعه فوق با نتیجه مطالعه حاضر تفاوت دارد که می‌تواند به دلیل مدت تجویز (۶ روز متوالی) در مطالعه فوق باشد در حالی که در مطالعه حاضر دو تجویز (روزهای دهم و یازدهم حاملگی) انجام شد و یا به دلیل تفاوت بین گونه‌ای رت سوری یا رت صحرایی باشد.

در مطالعه حاضر دوز ۸۰ میلی گرم عصاره زعفران بر روی وزن و قد جنین‌ها تاثیر مفیدی داشت در حالی که با افزایش دوز این تاثیر مفید برداشته شد. در برخی از مطالعات بیان شده است که دوزهای زیاد زعفران می‌تواند اثرات نامطلوب از جمله سقط جنین ایجاد نماید. بطوری که طی مطالعه‌ای در سال ۲۰۱۲ بیان گردید که زعفران در دوزهای زیاد با تحریک عضلات رحم می‌تواند سقط جنین بدهد بنابراین در زمان حاملگی منع مصرف دارد [۲۴]. سالاری و همکاران (۱۳۸۳) به بررسی سقط جنین ناشی از تماس با زعفران در زنانی پرداختند که در مزارع زعفران مشغول بکار بوده‌اند و مشاهده کردند که تماس با زعفران در ۵/۱۰٪ زنان موجب سقط گردید [۱۰].

نتیجه گیری

نتایج مطالعه حاضر نشان داد تجویز کوتاه مدت عصاره آبی زعفران سبب ایجاد ناهنجاری‌های اسکلتی نمی‌شود.

تشکر و قدردانی

از معاونت پژوهشی دانشگاه شهید چمران اهواز در تامین اعتبار مالی این تحقیق (گرنهت سال ۱۳۸۹) تشکر و قدردانی می‌شود.

با استریو میکروسکوپ ناهنجاری‌های جنینی را می‌توان شناسایی کرد. استفاده از این تکنیک در مطالعات بررسی اسکلت جنین‌ها به خصوص سیر تکاملی و شناخت نواقص آن‌ها به صورت روزمره استفاده می‌گردد. به عنوان مثال می‌توان به استفاده از این روش در مطالعه هولادای و همکاران (۲۰۰۰) برای بررسی ناهنجاری‌های جنینی رت سفید کوچک ناشی از کاربرد داروهای تراوتونیک اشاره کرد [۱۷]. به علاوه شارووا و همکاران (۲۰۰۰) در بررسی بیان ژن در ایجاد ناهنجاری‌های جنینی رت از این تکنیک استفاده کردند [۱۸].

محققین دیگر از جمله بوردان و همکاران (۲۰۰۰) مطالعه اثر مجاورت کوتاه مدت جنین با کافئین بر رشد تکاملی اسکلت در رت صحرایی [۱۹]، منگولا و همکاران (۲۰۰۱) بررسی اسکلت طبیعی رت صحرایی به هنگام تولد [۲۰] و ناهنجاری‌های ایجاد شده توسط سدیم والپروات در رت صحرایی با استفاده از رنگ آمیزی دوگانه [۲۱]، پادمن ابهان (۲۰۰۴) مطالعات تجربی روی دنده‌های گردنی و کمری در جنین رت سفید کوچک [۲۲] و تومو و همکاران (۱۹۹۷) رشد غضروف‌های ماندیبولی در رت صحرایی [۲۳] را انجام داده و از این روش برای ارزیابی اسکلت جنین استفاده کرده‌اند.

در مطالعه حاضر تجویز عصاره زعفران در دوزهای ۸۰ و ۲۰۰ میلی گرم به ازای هر کیلوگرم وزن بدن رت در روزهای ۱۰ و ۱۱ آبستنی ناهنجاری اسکلتی در جنین را بدنبال نداشت. البته مقدار و زمان تجویز در ایجاد ناهنجاری‌های جنینی می‌تواند نقش تعیین کننده‌ای داشته باشد. تفضلی و همکاران (۱۳۸۳) تاثیر جوشانده زعفران را بر ناهنجاری‌زایی جنین رت سوری بررسی کردند. آنها با تجویز عصاره ۲/۰٪ به آب آشامیدنی رت‌ها از روز ششم تا دوازدهم حاملگی مشاهده کردند که عصاره فوق موجب جذب جنین‌ها در ۲/۷٪ رت‌ها گردید. همچنین در ۵/۰٪

References

- 1- Najafzadeh H, Khaksari Mahabadi M. A comparison study of the effects of *Echinacea purpurea* ethanolic extract and mesna on cyclophosphamide -induced macroscopic fetal defects in rats. Iran J Basic Med Sci. 2009 Spring; 12(1): 61-66.
- 2- Kiyankakht S. Systematic pharmacological review of saffron (*Crocus sativus L.*) and its compounds. Medicinal plants. 2008 Autumn; 7(28): 1-27 (Full text in Persian).
- 3- Mohajeri D, Mesgari Abbasi M, Delazar A, Doustar Y, Mousavi G, Amouoghli Tabrizi B. Histopathological study of subacute toxicity of *Crocus sativus L.* (Saffron) stigma total extract on liver and kidney tissues in the rat. Pharmaceut Sci. 2009; 15(2): 115- 124 (Full text in Persian).
- 4- Modagheh MH, Shahabian M, Esmaeili HA, Rajabi O, Hosseinzadeh H. Safety evaluation of saffron (*Crocus sativus*) tablets in healthy volunteers. Phytomed. 2008 Dec; 15(12): 1032-7.
- 5- Sadeghnia HR, Cortez MA, Liu D, Hosseinzadeh H, Snead OC. Antiabsence effects of safranal in acute experimental seizure models: EEG and autoradiography. J Pharm Pharmaceut Sci. 2008 May; 11(3):1-14.
- 6- Imenshahidi M, Hosseinzadeh H, Javadpour Y. Hypotensive effect of aqueous saffron extract (*Crocus sativus L.*) and its constituents, safranal and crocin, in normotensive and hypertensive rats. Phytother Res: PTR. 2010 Jul; 24(7):990-994.
- 7- Naghibi SM, Hosseini M, Khani F, Rahimi M, Vafae F, Rakhshandeh H, et al. Effect of aqueous extract of *Crocus sativus L.* on morphine-induced memory impairment. Adv Pharmacol Sci. 2012 Oct; doi: 10.1155/2012/494367.
- 8- Hosseinzadeh H, Noraei NB. Anxiolytic and hypnotic effect of *Crocus sativus* aqueous extract and its constituents, crocin and safranal, in mice. Phytother Res. 2009 Jun; 23(6): 768-74.
- 9- Agha-Hosseini M, Kashani L, Aleyaseen A, Ghoreishi A, Rahmanpour H, Zarrinara A et al. *Crocus sativus L.* (saffron) in the treatment of premenstrual syndrome: a double -blind, randomised and placebo-controlled trial. Inter J Obstet Gynecol. 2008 Mar; 115(4): 515-9.
- 10- Salari H, Reyhani T, Zarea Z. Evaluation effect of contact to saffron (*Crocus sativus L.*) in abortion prevalence. Ofogh-Danesh. 2004; 10(1):10-13 (Full text in Persian).
- 11- Tafazzoli M, Kermani T, Saadatjou SRA. Effect of aqueous extract of *Crocus sativus L.* on fetus absorption (abortion) and its side effects in mice. Ofogh-Danesh. 2004; 10(3): 53-56 (Full text in Persian).
- 12- Shamsa A, Hosseinzadeh H, Molaei M, Shakeri MT, Rajabi O. Evaluation of *Crocus sativus L.* (saffron) on male erectile dysfunction: a pilot study. Phytomed. 2009 Aug; 16(8): 690-3.
- 13- Mokhtari M, Sharifi E, Daneshi A. Effects of hydro-alcoholic extract of red dried stigmas of *Crocus sativus L.* flowers (saffron) on the levels of pituitary-ovary hormones and folliculogenesis in rats. Inter J Fertil Steril. 2010 Feb-Mar; 3(4):185-190.
- 14- Khayatnouri M, Safavi SE, Safarmashaei S, Mikailpourardabili B, Babazadeh D. Effect of saffron on histomorphometric changes of testicular tissue in rat. Am J Anim Vet Sci. 2011 Sep; 6(4): 153-159.
- 15- Dodo T, Fukuta T, Uchida K, Mineshima H, Okuda Y, Okada F, et al. A comparative investigation of fetal skeletal anomalies in rats induced by acetylsalicylic acid with single- and double-staining techniques. Regul Toxicol Pharmacol. 2009 Aug; 54(3): 308-13.
- 16- Khaksary Mahabady M, Ranjbar R, Arzi A, Papahn AA, Najafzadeh H. A comparison study of effects of *Echinacea* extract and levamisole on phenytoin-induced cleft palate in mice. Regul Toxicol pharmacol. 2006 Dec; 46(3): 163-166.
- 17- Holladay SD, Sharova LV, Smith BJ, Gogal Jr RM, Ward DL, Blaylock BL. Nonspecific stimulation of the maternal immune system. I. Effects on teratogen-induced fetal malformations. Teratol. 2000 Dec; 62(6): 413-419.
- 18- Sharova L, Sura P, Smith BJ, Gogal RM, Sharov AA, Ward DL. Nonspecific Stimulation of the maternal immune system.II. Effects on the gene expression in the fetus. Teratol. 2000 Dec; 64(6): 420-428.

- 19- Burdan F, Madej B, Wojtowicz H. The effect of short-time caffeine administration on skeleton development in Wistar rats. *Folia morphologica*. 2000 Jun; 59(2): 91-95.
- 20- Menegola E, Brocuia ML, Giavini E. Atlas of rat fetal skeleton double stained for bone and cartilage. *Teratol*. 2001 Sep; 64 (3): 125-33.
- 21- Menegola E, Brocia ML, Direnzo F, Giavini E. Comparative study of sodium valproate-induced skeletal malformations using single or double staining methods. *Reprod Toxicol*, 2002 Nov-Dec; 16(6): 815-23.
- 22- Padmanabhan R, Padmanabhan RR. Experimental studies on cervical and lumbar ribs in mouse embryos. *Congenital Anomalies*, 2004 Sep; 44(3):156-171.
- 23- Tomo S, Ogita M, Tomo I. Development of mandibular cartilages in the rat. *Anatomical Record*, 1997 Oct; 249(2): 233-239.
- 24- Poma A, Fontecchio G, Carlucci G, Chichiriccò G. Anti-inflammatory properties of drugs from saffron crocus *Antiinflamm Antiallergy Agents Med Chem*. 2012 Jun; 11(1): 37-51.